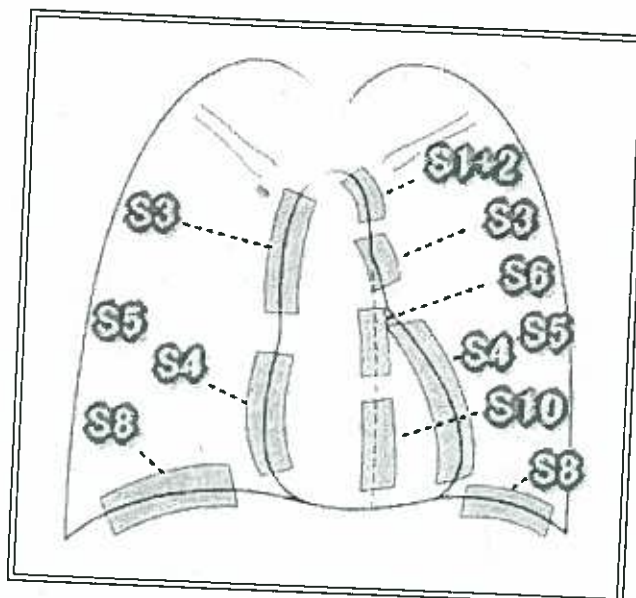


シルエットサイン
silhouette sign

「概念」
構造物が接すると、境界が消えること。
境界が消えると、陽性であり接している。
境界が消えないと、陰性であり接していない。



細葉性 5mm肉芽腫	+	上肺	結核			
		中肺(心臓周囲)	MAC(中年女)			
	-	非定型肺炎 <60才、基礎 疾患無、咳++、 聴診-、痰-、菌 -、WBC<1万	若年 5-20才 肺容積減少	マイコプラズ マ 線毛細胞 (区域性)		
		細菌	高齢	クラミジア		
			非区域性 大葉性、胸膜 側・聴診可	基礎疾患+		クレブシエラ
			区域性 気管支肺炎、 深部、聴診不可	-	肺炎球菌	レジオネラ
				+		インフルエンザ 緑膿菌
				-	ぶどう球菌	

五十嵐 俊彦
長岡中央総合病院 病理部
〒940-8653 長岡市川崎町2041番地
TEL 0258-35-3750番
FAX 0258-35-9784番
E-mail ikarashi@nagachu.jp