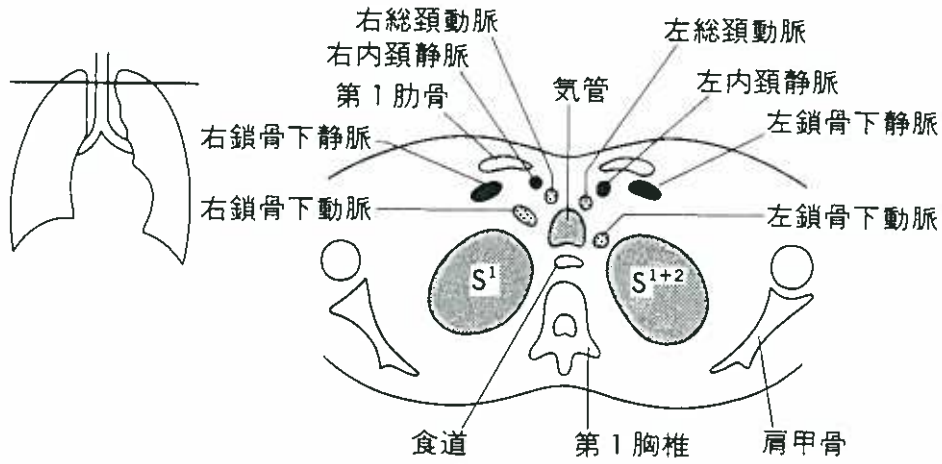
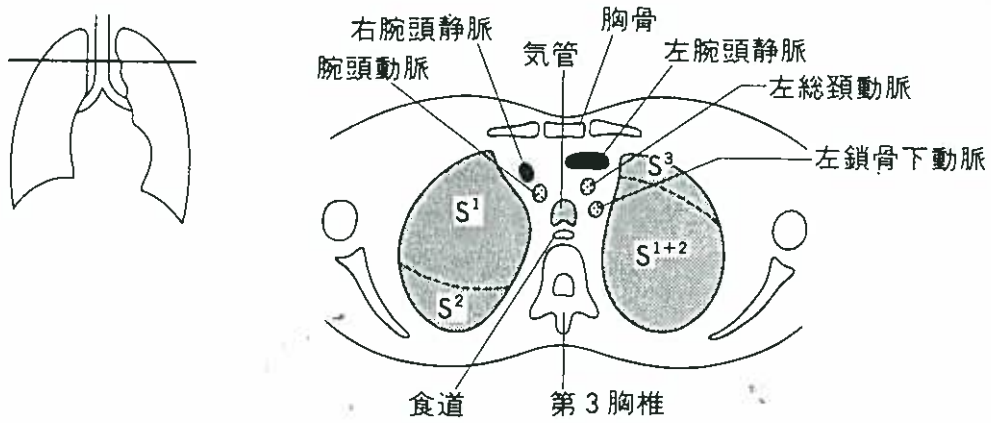


(1) 第1胸椎レベル (肺尖部)



(2) 第3胸椎レベル (胸骨上端部)



(3) 第3～4胸椎レベル (大動脈弓部)

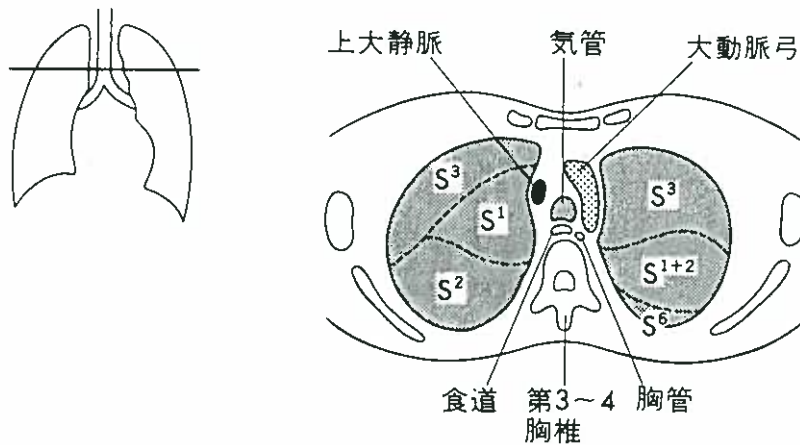
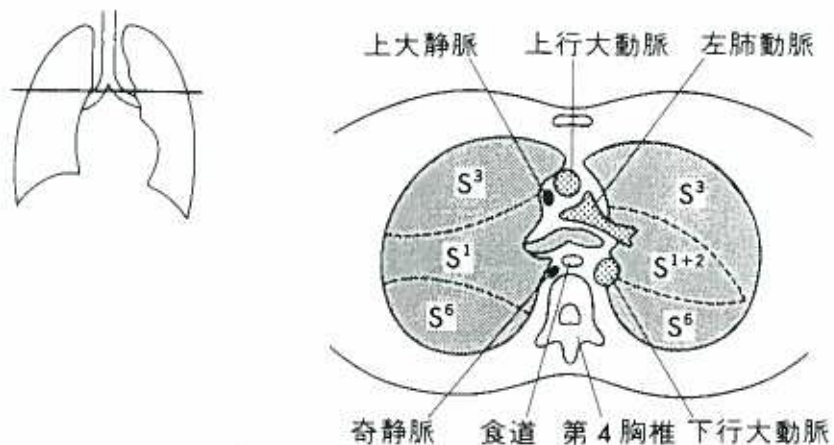


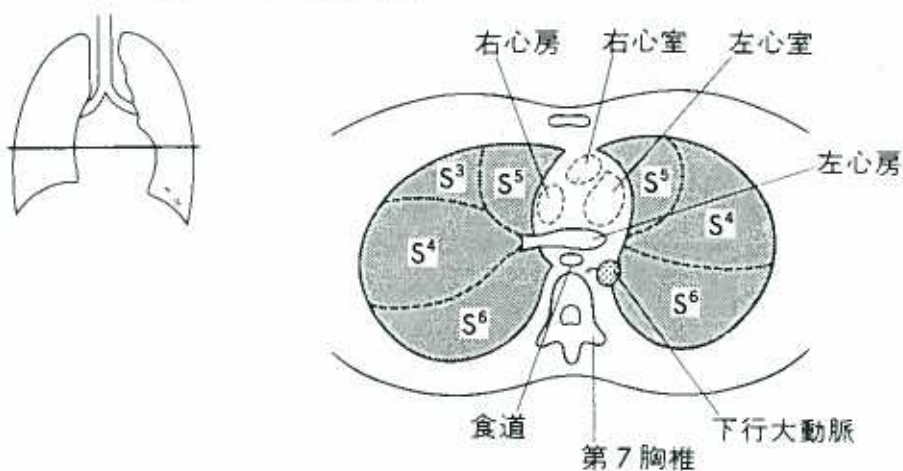
図4-25 胸部CTスキャン(A)

五十嵐俊彦
長岡中央総合病院 病理部
〒940-8653 長岡市川崎町2041番地
TEL 0258-35-3750番
FAX 0258-35-9784番
E-mail ikarashi@nagachu.jp

(4) 第4胸椎レベル(気管分岐部)



(5) 第7胸椎レベル(左心房)



(6) 第9胸椎レベル

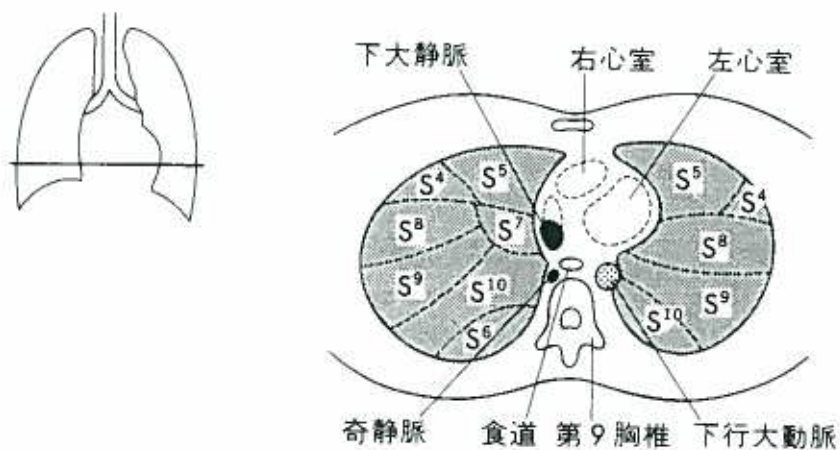


図4-25 胸部CTスキャン(B)