

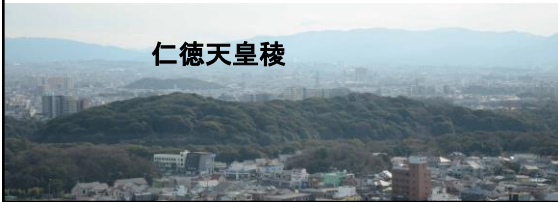近畿大学医学部



体腔液の細胞診をみるために (胸水を中心に)

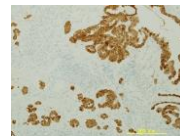
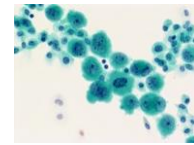
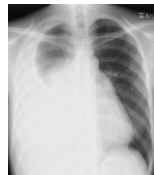近畿大学医学部病理学教室
清水重喜

仁徳天皇陵



Outline

- 1) 胸膜疾患の臨床
内科医が胸水を診るときに、何を考えているか
- 2) 代表的な胸膜疾患
- 3) 悪性中皮腫などの細胞像や
免疫染色など
- 4) 稀な疾患が日々の臨床に混じってくる
- 5) まとめ



昔に、先輩から言われたこと

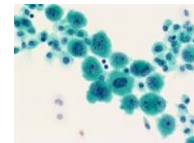
- 「中皮腫を勉強したければ、呼吸器内科および外科、肺癌、軟部腫瘍、リンパ腫、婦人科疾患と原発不明癌の病理を勉強をしてからにしてください」
- 「人間は、理解できないことや知らないことは見えない」
(稀な疾患も内容に入れます)
- 「診断は、教科書の中ではなく、標本の中にある」
(症例を中心にします)

Outline

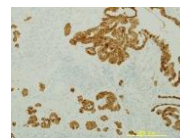


1) 胸膜疾患の臨床
内科医が胸水を診るときに、何を考えているか

2) 代表的な胸膜疾患



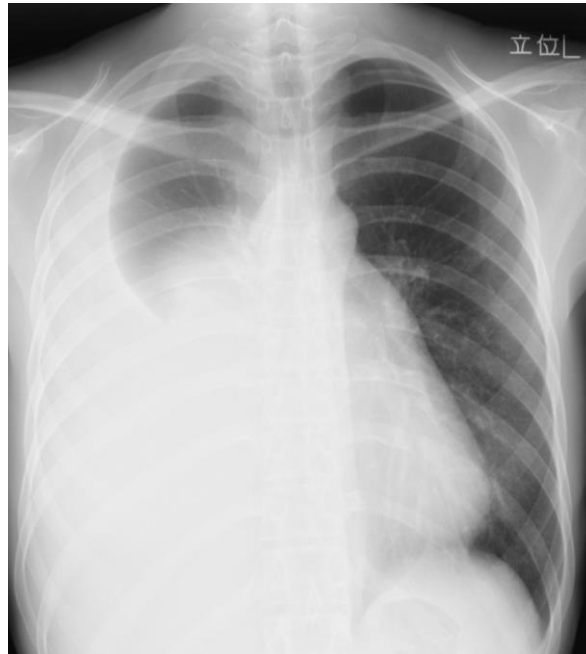
3) 悪性中皮腫などの細胞像や
免疫染色など



4) 稀な疾患が日々の臨床に混じってくる

5) まとめ

胸部レントゲン写真



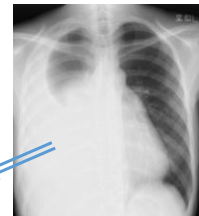
内科医が胸水貯留を見たときに



病歴を聴取 → 心不全などは治療



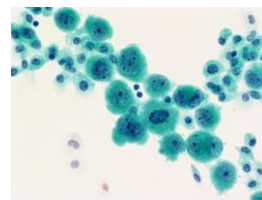
胸水試験穿刺 (and 胸膜針生検)



胸水の性状を確認

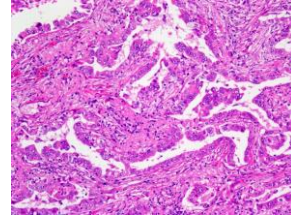
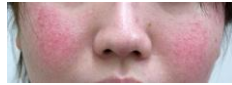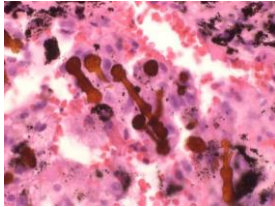


細胞、生化学検査、細胞診、
組織診などをオーダー



病歴を聴取

- 既往歴: **アスベスト**の暴露歴、**悪性腫瘍**の既往歴、**膠原病**の既往歴など



- 時間経過
 - 数週間以内の症状持続 (経過が速い)
→ 肺炎随伴性胸水、肺血栓塞栓症、結核性胸膜炎など
 - 数か月以上 (慢性経過)
→ 悪性疾患、膠原病、良性石綿胸水など

内科医が胸水貯留を見たときに

胸水試験穿刺

↓
滲出液 or 漏出液

↙
滲出液

↘
漏出液

↓
胸膜に病変があると考える

↓
心不全や肝硬変など

個人的な経験では、
ときどき漏出液でも
悪性疾患のことがある

滲出液 or 漏出液

滲出液では、
胸水のタンパクとLDHが高い

<Light の基準>

以下のうち1つでも満たせば滲出液

- ①胸水タンパク/血清タンパク > 0.5
- ②胸水LDH/血清LDH > 0.6
- ③胸水LDH > 血清LDH正常上限値の 2/3

<Heffner の基準>

以下のうち1つでも満たせば滲出液

- ①胸水コレステロール値 45 mg/dL 以上
- ②胸水タンパク値 2.9 g/dL 以上
- ③胸水LDH > 血清LDH正常上限値の 60%

細胞分画

リンパ球優位 or 好中球優位

- リンパ球優位: 結核性胸膜炎、悪性疾患、膠原病など
- 好中球優位: 肺炎随伴性胸水、膿胸、肺血栓塞栓症、急性膵炎など (25,000/uL 以上なら、まず膿胸)
- 血性: 悪性疾患、肺血栓塞栓症、外傷など

その他

- 胸水 CEA が 10 ng/mL以上
→ 癌腫などの悪性疾患の疑い
(悪性中皮腫の時は上昇しないことが多い)
- リンパ球優位 + ADA が高値(50 IU/L 以上)
→ 結核性胸膜炎
- 胸水グルコースが著明な低下 (20 mg/dL 以下)
→ 膿胸やリウマチに伴う胸水
- ヒアルロン酸 10万 ng/mL 以上
→ 悪性中皮腫の強い疑い

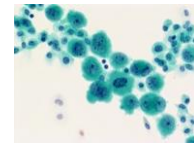
Outline



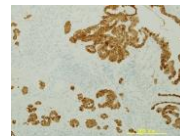
1) 胸膜疾患の臨床

内科医が胸水を診るときに、何を考えているか

2) 代表的な胸膜疾患



3) 悪性中皮腫などの細胞像や免疫染色など



4) 稀な疾患が日々の臨床に混じってくる

5) まとめ

胸膜疾患

A. 悪性腫瘍

1) 原発性

悪性中皮腫

滑膜肉腫

血管系腫瘍(上皮様血管内皮腫, 血管肉腫)

線維形成性小円形細胞腫瘍(DSRCT)

原発性体腔液リンパ腫

慢性炎症に伴うびまん性大細胞B細胞リンパ腫

ユーイング肉腫

デスマイド型線維症

2) 転移および播種

肺癌、リンパ腫、胸腺腫瘍、乳癌、胃癌・・・

B. 良性腫瘍

中皮系

高分化型乳頭状中皮腫

アデノマトイド腫瘍

孤立性線維性腫瘍(SFT)

石灰化線維性腫瘍(CFT)

C. 非腫瘍性病変

結核性胸膜炎

膿胸

肺炎随伴性胸水

肺血栓塞栓症

膠原病に伴う胸膜炎

子宮内膜症

胸膜疾患

A. 悪性腫瘍

1) 原発性

悪性中皮腫

滑膜肉腫

血管系腫瘍(上皮様血管内皮腫, 血管肉腫)

線維形成性小円形細胞腫瘍(DSRCT)

原発性体腔液リンパ腫

慢性炎症に伴うびまん性大細胞B細胞リンパ腫

ユーイング肉腫

デスマイド型線維症

2) 転移および播種

肺癌、リンパ腫、胸腺腫瘍、乳癌、胃癌・・・

B. 良性腫瘍

中皮系

高分化型乳頭状中皮腫

アデノマトイド腫瘍

孤立性線維性腫瘍(SFT)

石灰化線維性腫瘍(CFT)

C. 非腫瘍性病変

結核性胸膜炎

膿胸

肺炎随伴性胸水

肺血栓塞栓症

膠原病に伴う胸膜炎

子宮内膜症

赤字

私が10年間で経験した自験例としての
胸膜病変

例えば

- 大量胸水、悪性中皮腫の疑い
⇒胸腺腫の播種
- 若い女性の大量胸水、胚細胞腫瘍の疑い
⇒滑膜肉腫
- ケラチン陰性の悪性中皮腫の疑い
⇒上皮様血管内皮腫
- カルレチニン陽性の悪性腫瘍、中皮腫の疑い
⇒肺癌
- 孤立性線維腫瘍 solitary fibrous tumor の疑い
⇒石灰化線維腫瘍
- 乳癌の転移の疑い
⇒上皮様血管内皮腫

現実に出会う胸膜疾患

A. 悪性腫瘍

1) 原発性

悪性中皮腫

2) 転移および播種

肺癌、リンパ腫、胸腺腫瘍、
乳癌、胃癌・・・

B. 良性腫瘍

孤立性線維性腫瘍

(SFT: solitary fibrous tumor)

C. 非腫瘍性病変

結核性胸膜炎

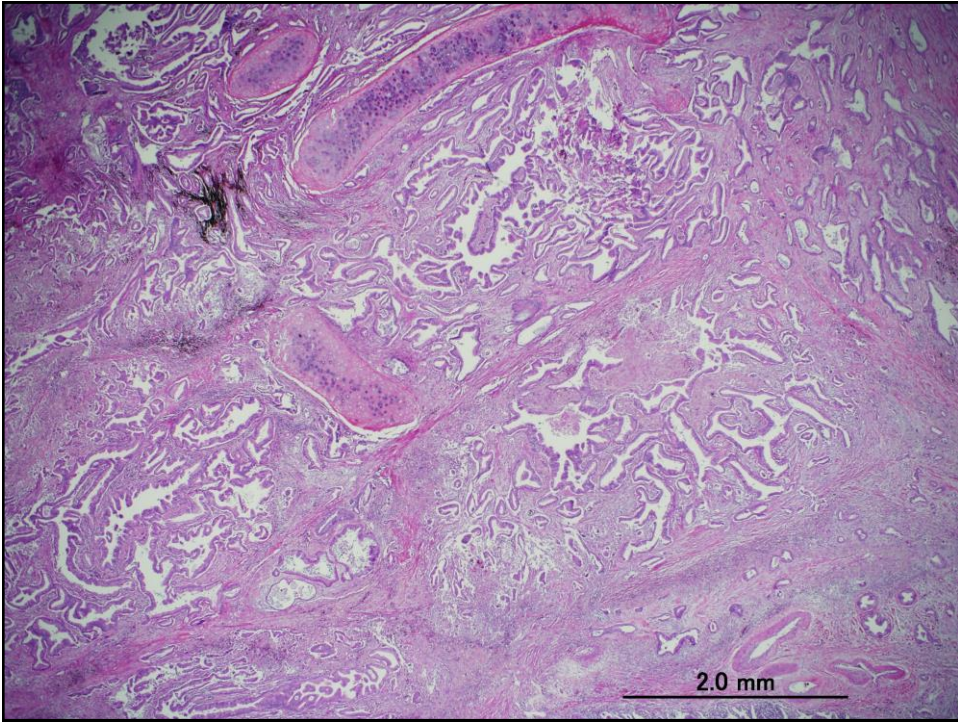
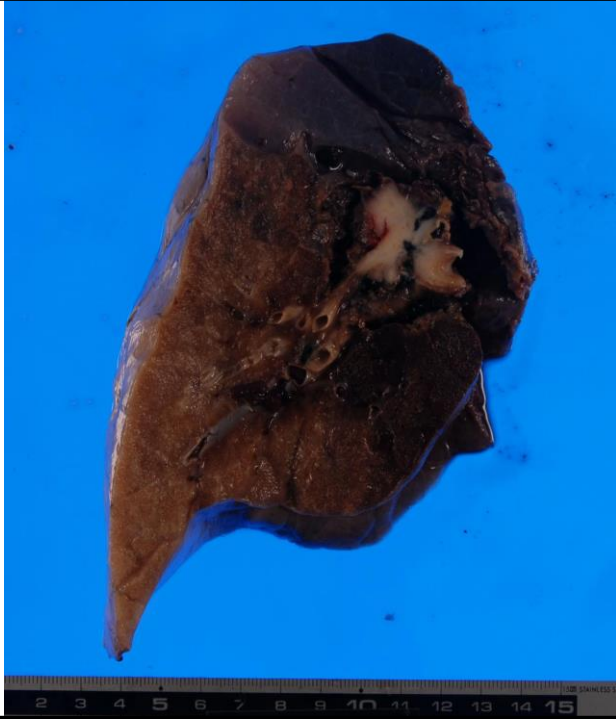膿胸

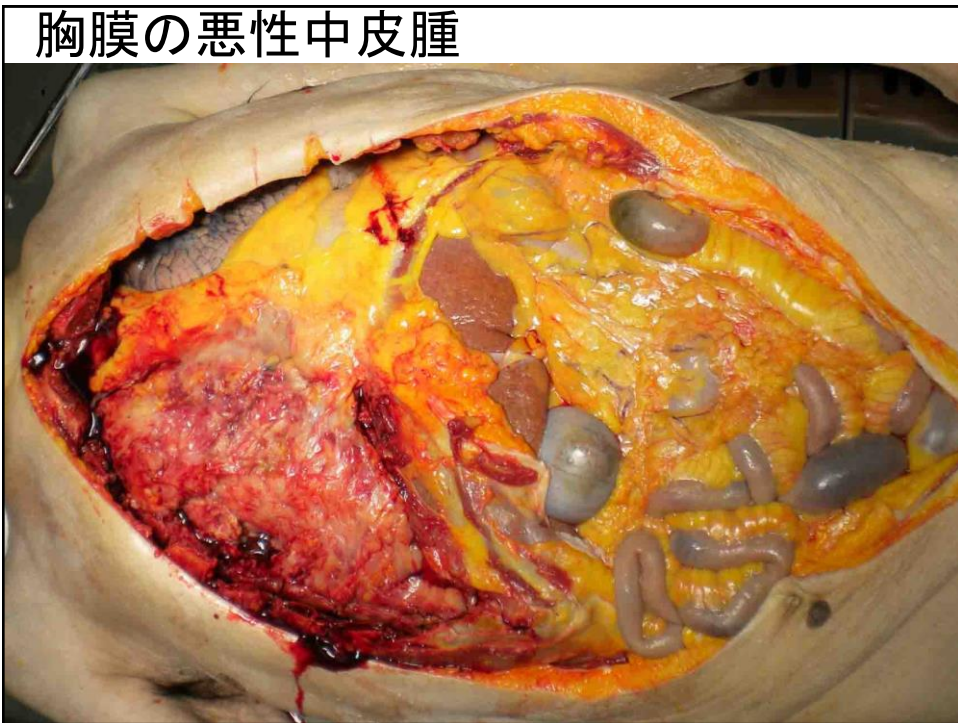
肺炎随伴性胸水

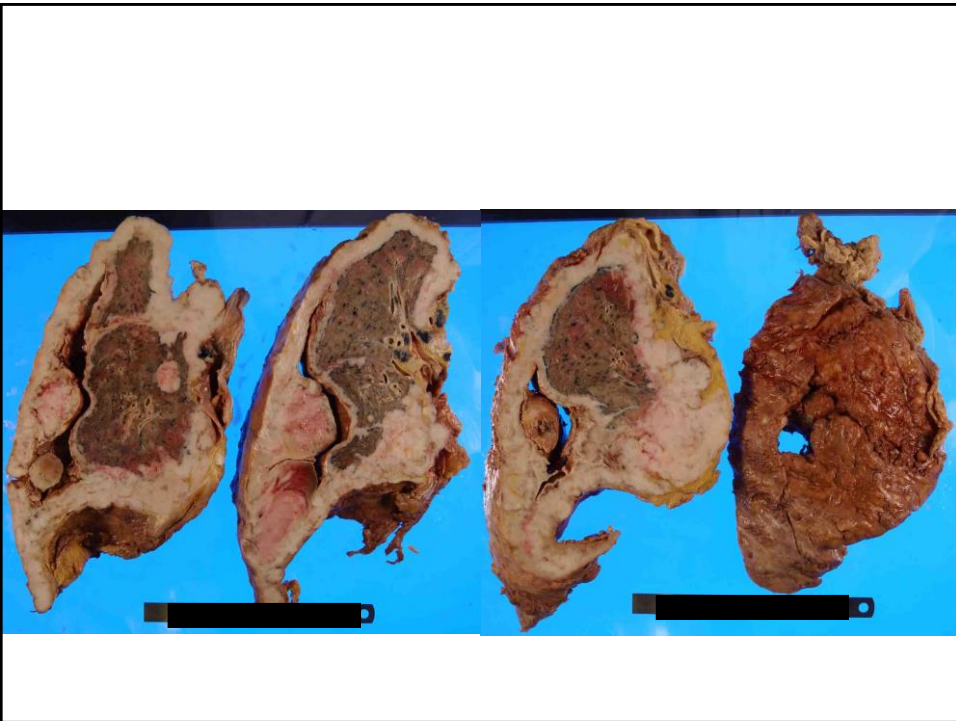
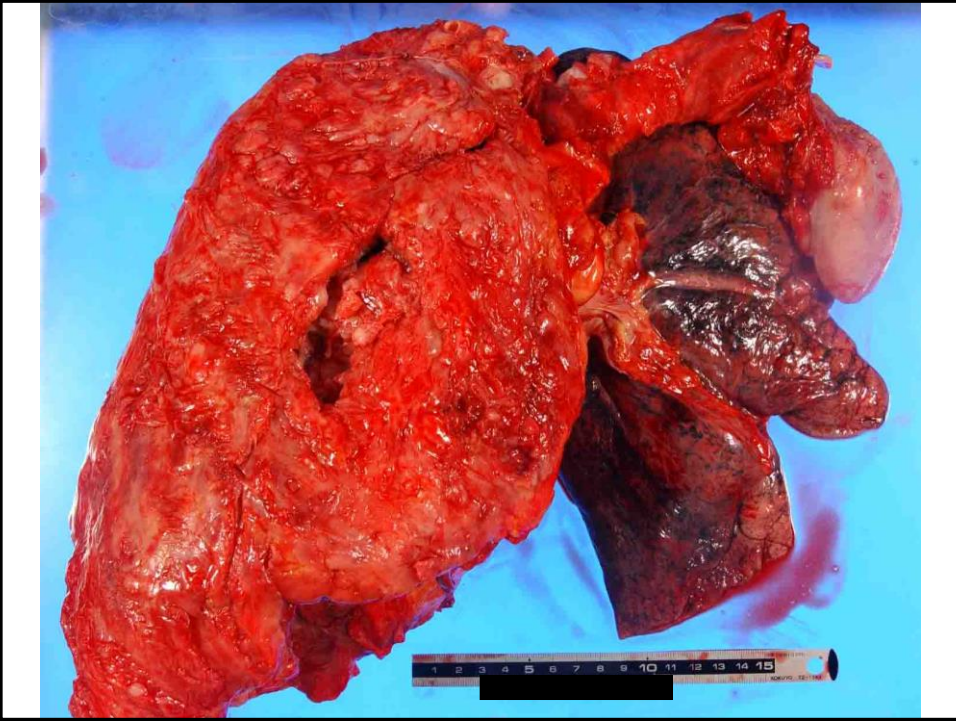
肺血栓塞栓症

膠原病に伴う胸膜炎

肺癌







現実に出会う胸膜疾患

A. 悪性腫瘍

1) 原発性

悪性中皮腫

2) 転移および播種

肺癌、リンパ腫、胸腺腫瘍、乳癌、胃癌……

B. 良性腫瘍

孤立性線維性腫瘍

Solitary fibrous tumor (SFT)

C. 非腫瘍性病変

結核性胸膜炎

膿胸

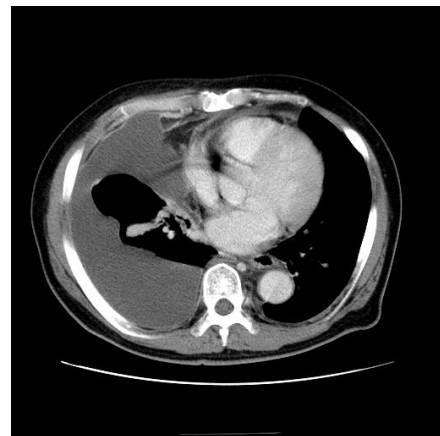
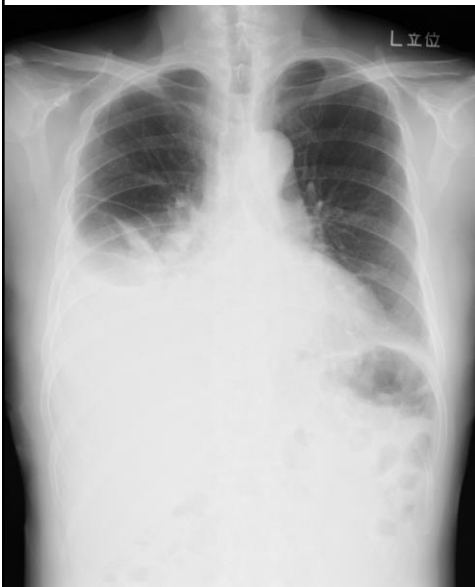肺炎随伴性胸水

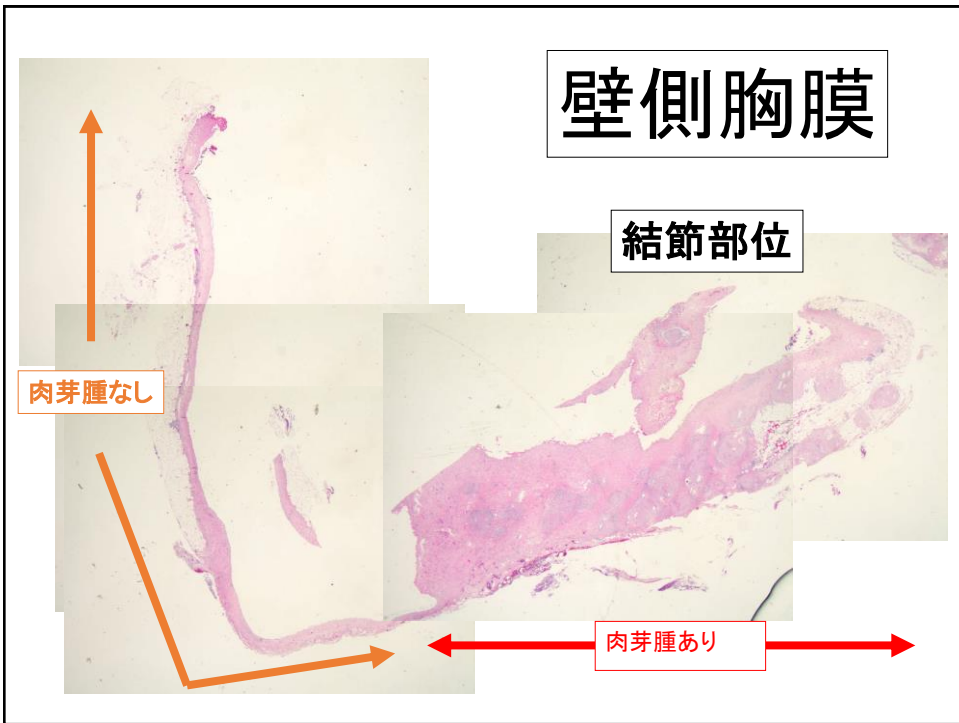
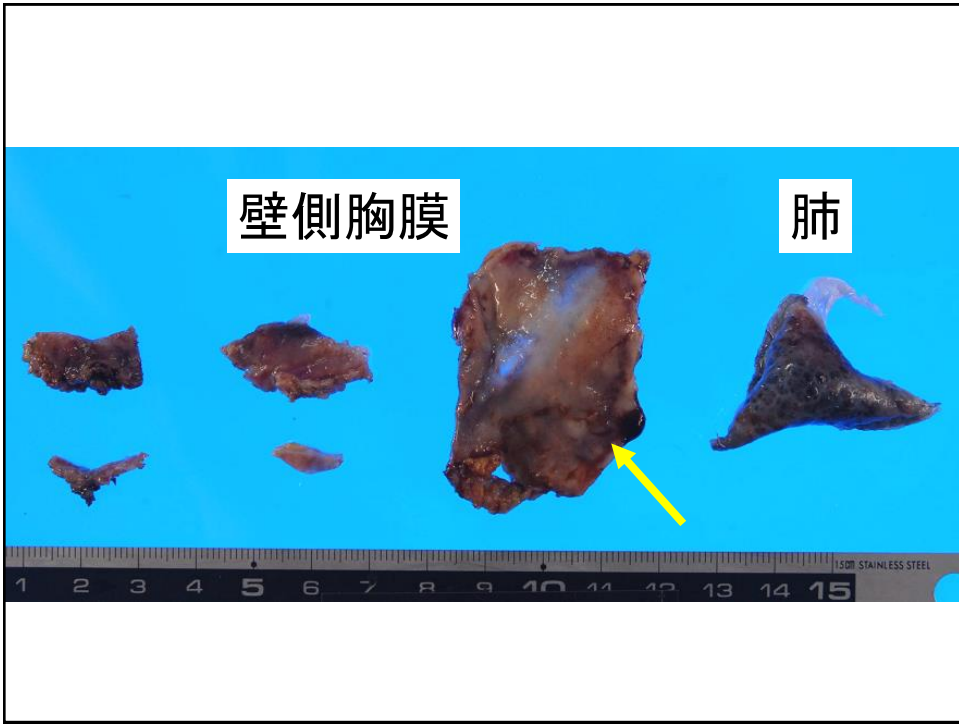
肺血栓塞栓症

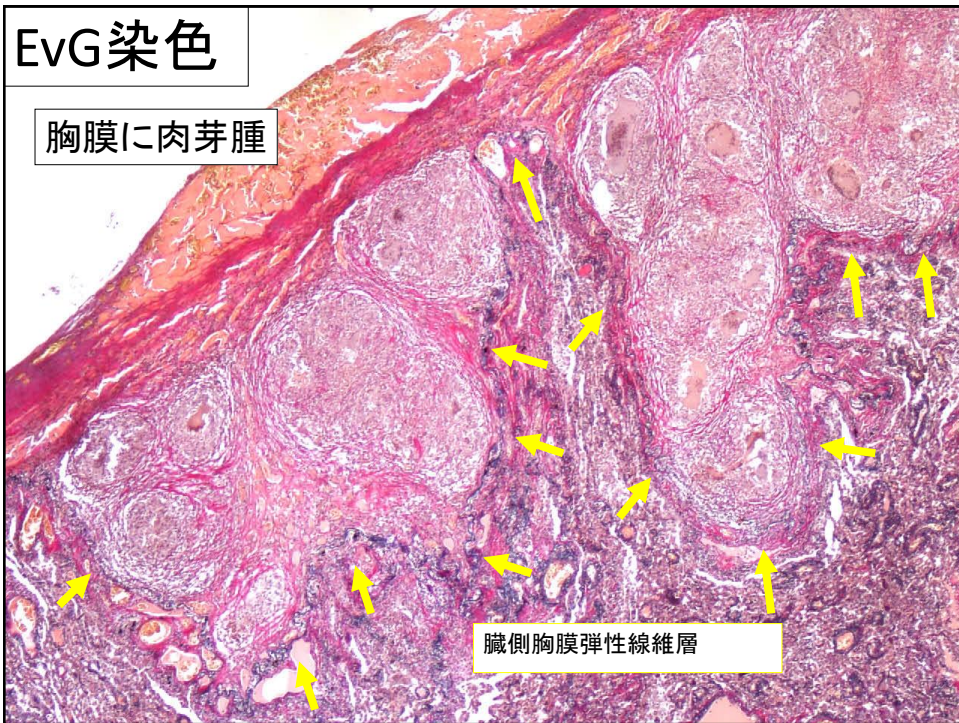
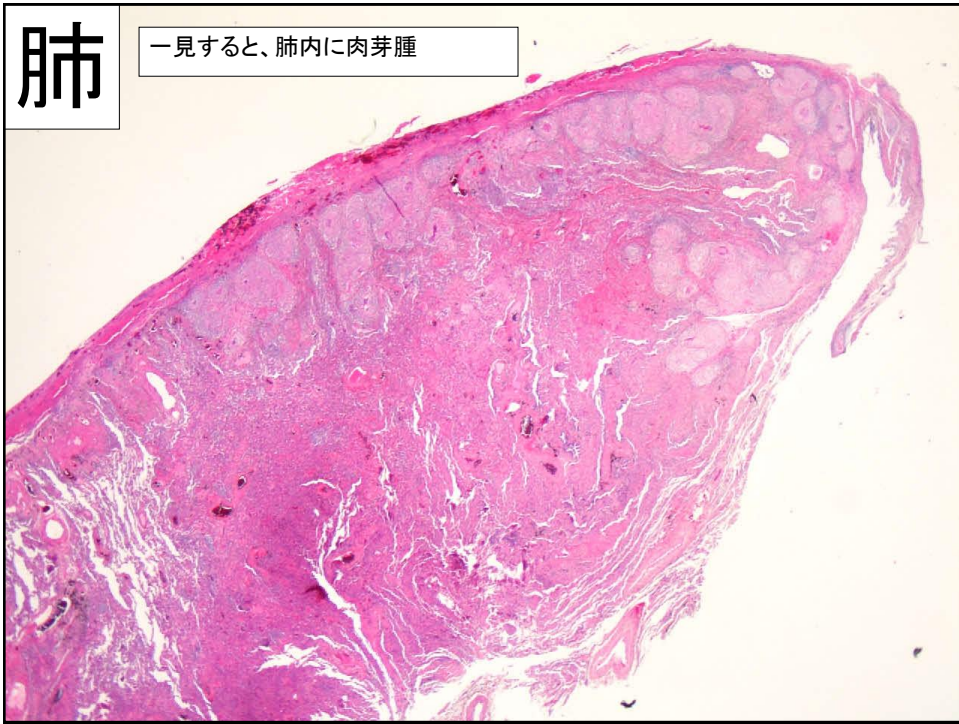
膠原病に伴う胸膜炎

結核性胸膜炎症例

73歳、男性の胸腔鏡下胸膜生検(外科的)農作業中に胸痛出現。
近医にて胸部レントゲンにて右胸水指摘。








組織つぶし培養法

益田らによれば、胸膜の組織をつぶすと、
培養陽性率が向上すると報告されている

今から、数枚だけ、NHO 東京病院の
益田公彦先生から頂いたスライドを
提示します。



NHO 東京病院 益田公彦先生

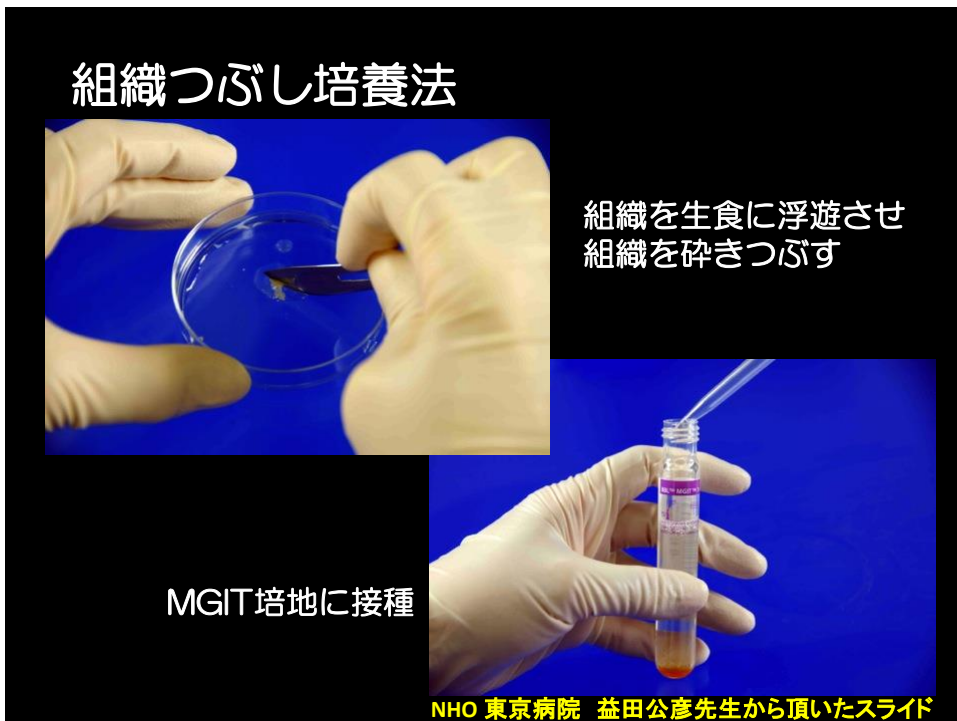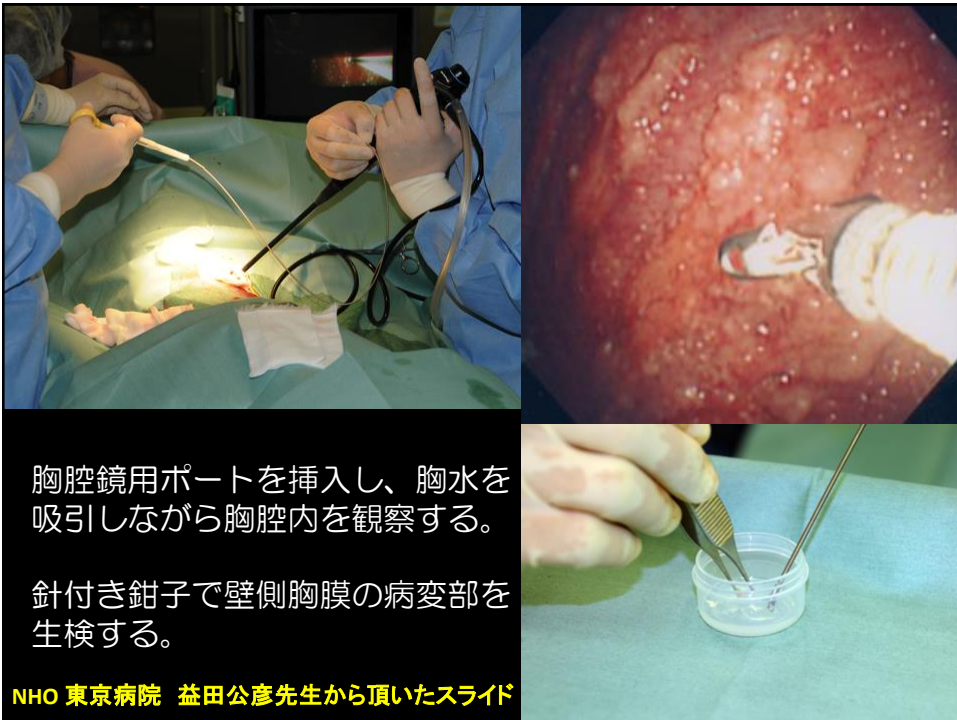
参考文献

2011年12月の第86巻 第12号 「結核」966-967ページ
2008年11月の第83巻 第11号 「結核」746-748ページ

2004年から2012年の9年間に局麻下胸腔鏡を施行した
404症例（男318/女86）の最終診断

悪性腫瘍	127 例 (31.4%)
結核性胸膜炎	102 例 (25.2%)
急性・慢性膿胸	90 例 (22.3%)
その他の疾患	49 例 (12.1%)
診断保留	36 例 (8.9%)
404 例	

NHO 東京病院 益田公彦先生から頂いたスライド



結核性胸膜炎（84例 - 2005年～2012年）

結核学会分類	つぶし培養	胸水培養	喀痰培養
拡がり0～1 57例	42/51 (82.4%)	26/57 (45.6%)	17/57 (29.8%)
拡がり2～3 27例	14/20 (70.0%)	11/27 (40.7%)	21/27 (77.8%)

* 培養陽性例では感受性検査を全例で施行した

NHO 東京病院 益田公彦先生から頂いたスライド

ここまでの総括

1) よく遭遇する胸膜疾患:

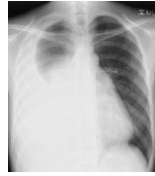肺癌播種、転移性腫瘍、結核性胸膜炎、悪性中皮腫

2) 内科医の考える疾患:

- 好中球優位 → 肺炎随伴性胸水、膿胸、肺血栓塞栓症、急性膵炎など
- 血性 → 悪性疾患、肺血栓塞栓症、外傷など
- 胸水 CEA が 10 ng/mL 以上 → 癌腫などの悪性疾患の疑い
- リンパ球優位 + ADA が高値(50 IU/L 以上) → 結核性胸膜炎
- 胸水グルコースが著明な低下 (20 mg/dL 以下) → 膿胸やリウマチに伴う胸水
- ヒアルロン酸 10万 ng/mL 以上 → 悪性中皮腫の強い疑い

3) 結核菌の培養をする場合は、組織をつぶすと感度が2倍となる。

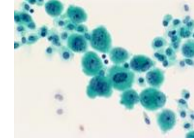
Outline



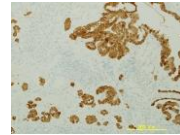
1) 胸膜疾患の臨床

内科医が胸水を診るときに、何を考えているか

2) 代表的な胸膜疾患



3) 悪性中皮腫などの細胞像や 免疫染色など




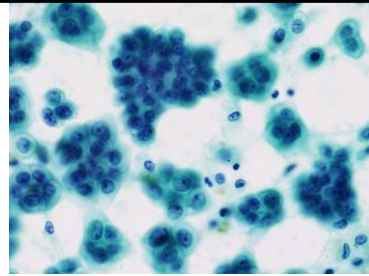
4) 稀な疾患が日々の臨床に混じってくる

5) まとめ

胸水中に認められるのは、上皮型
中皮腫や二相型中皮腫であり、肉
腫型中皮腫は殆ど認められない。

上皮様異型細胞の鑑別

- 肺癌の浸潤および播種
- 上皮型中皮腫
- 転移性腫瘍
- 胸腺上皮腫瘍の播種
- 血管系腫瘍
 - 上皮様血管内皮腫
 - 血管肉腫
- 高分化型乳頭状中皮腫
- アデノマトイド腫瘍
- など



胸水細胞診での重要事項

- 1) 悪性中皮腫と癌腫の鑑別
- 2) 悪性中皮腫の診断
- 3) 癌腫の原発巣の推定

International Mesothelioma Interest Group (IMIG) ガイドライン(2017)の記載

There is limited usefulness from cytology, histochemical stains, and electron microscopy.

(細胞診の有用性には限界がある)

A definitive diagnosis of MM by cytological examination alone remains controversial.

(細胞診のみによる確定診断はまだ議論の段階中である)

肺癌学会のガイドラインの記載

推奨

a. Papanicolaou染色, Giemsa染色, PAS染色などの**通常の染色を行った胸水細胞診標本だけで中皮腫の診断を付けることは勧められない。**

b. 中皮腫と反応性中皮過形成の鑑別には, セルブロックを含む細胞診標本で免疫染色(核におけるBAP1の消失の検出など), FISH(p16のホモ接合性欠失の検出)などを検討することが勧められる。中皮腫と癌腫の鑑別には, セルブロックを含む細胞診標本で中皮腫の場合に陽性となる抗体2抗体以上が陽性で, 陰性となる抗体2抗体以上が陰性であることを確認することが勧められる。

c. **細胞診で中皮腫が疑われる場合は, 組織学的検査を行うことが勧められる。**分子生物学的手法などを用いれば細胞診のみにも中皮腫の確定診断が可能なが, 経験豊富な専門家に意見を聞くことが勧められる。

肺癌学会のガイドラインの記載

推奨

a. Papanicolaou染色, Giemsa染色, PAS染色などの通常の染色を行った胸水細胞診標本だけで中皮腫の診断を付けることは勧められない。

b. 中皮腫と反応性中皮過形成の鑑別には、セルブロックを含む細胞診標本で免疫染色(核におけるBAP1の消失の検出など)、FISH(p16のホモ接合性欠失の検出)などを検討することが勧められる。中皮腫と癌腫の鑑別には、セルブロックを含む細胞診標本で中皮腫の場合に陽性となる抗体2抗体以上が陽性で、陰性となる抗体2抗体以上が陰性であることを確認することが勧められる。

c. 細胞診で中皮腫が疑われる場合は、組織学的検査を行うことが勧められる。分子生物学的手法などを用いれば細胞診のみにも中皮腫の確定診断が可能なが、経験豊富な専門家に意見を聞くことが勧められる。

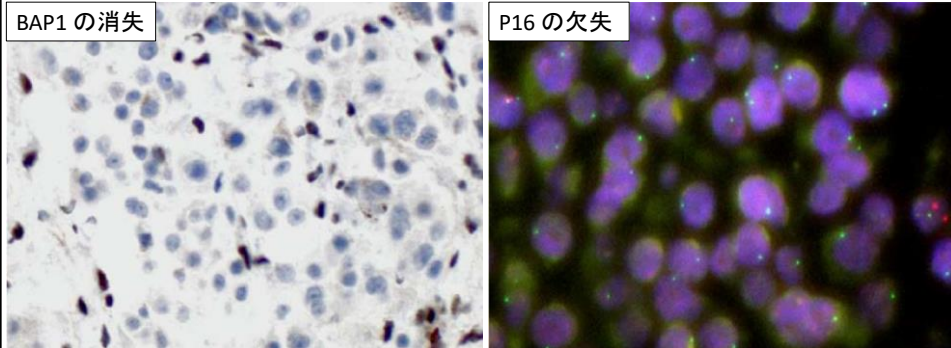
悪性中皮腫と反応性中皮細胞の鑑別に有用な抗体

セルブロックによる免疫染色

この結果のみで、診断することは勧められていない

	上皮型中皮腫	反応性中皮細胞
EMA	細胞膜に +	-
Glut-1	+	-
CD146	+	-
Desmin	-	+

近年、BAP1 の免疫染色と p16 FISH が、
体腔液細胞診での中皮腫の診断に有用
と報告されている。



(Harry C. Hwang, et al. Utility of BAP1 Immunohistochemistry and p16 (CDKN2A) FISH in the Diagnosis of Malignant Mesothelioma in Effusion Cytology Specimens. Am J Surg Pathol 2016;40:120-126)

近年、BAP1 と MTAP の免疫染色が、体腔液
細胞診での中皮腫の診断に有用と報告され
ている。

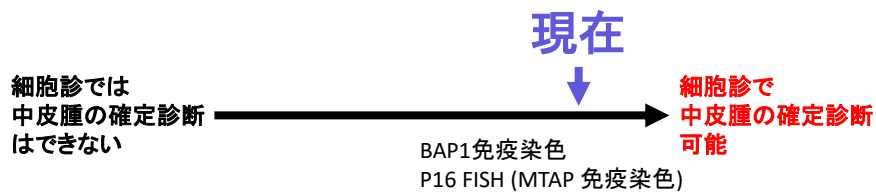
- MTAP (methylthioadenosine phosphorylase): 9p21 chromosomal region に存在
- BAP1 と MTAP の免疫染色のコンビネーションで、特異度 100% および感受性 77.8% と報告されている。

BAP1: clone C-4 (Santa Cruz Biotechnology)

MTAP: clone 2G4 (Abnova)

Kinoshita Y, et al. A combination of MTAP and BAP1 immunohistochemistry in pleural effusion cytology for the diagnosis of mesothelioma. Cancer. 2018 Jan;126(1):54-63

細胞診での中皮腫の確定診断が可能が近くなっている。
しかし、まだ、無理しない方が良いと思われる。



胸水細胞診での重要事項

- 1) 悪性中皮腫と癌腫の鑑別
- 2) 悪性中皮腫の診断
- 3) 癌腫の原発巣の推定

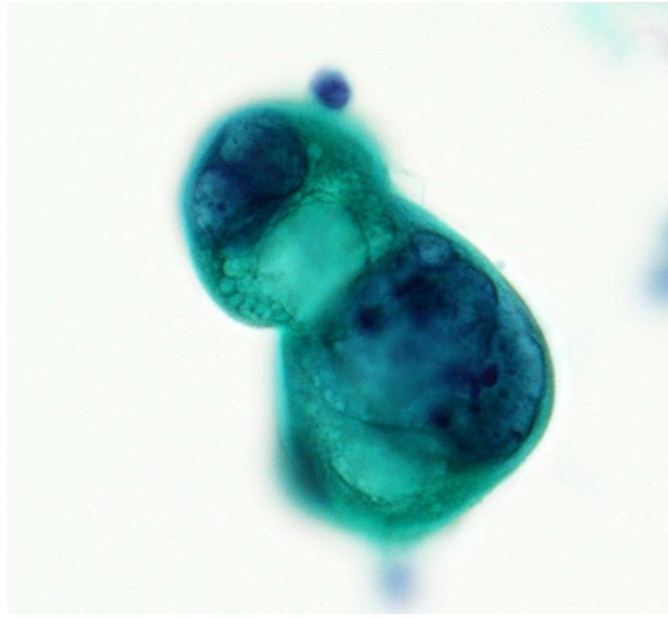
胸水の悪性診断の手順

- 1) 細胞学的に、**明らかな悪性と言える核異型**がある場合
- 2) 悪性中皮腫などの**悪性疾患が疑われるが、核異型軽度**で迷う場合

細胞学的に、明らかな悪性と言える異型がある場合

- **腺癌などの播種や転移 >>> 悪性中皮腫**
- 腺癌や悪性中皮腫などの特徴を観察
(**悪性中皮腫でも、中皮細胞の特徴が明瞭でないことがある**)
- 悪性中皮腫と腺癌の鑑別が必要な場合
中皮マーカー2ヶ以上および腺癌マーカー2ヶ以上の検索など
- 原発巣推定のための免疫染色が必要な場合がある

細胞学的に、明らかな悪性と言える異型がある場合



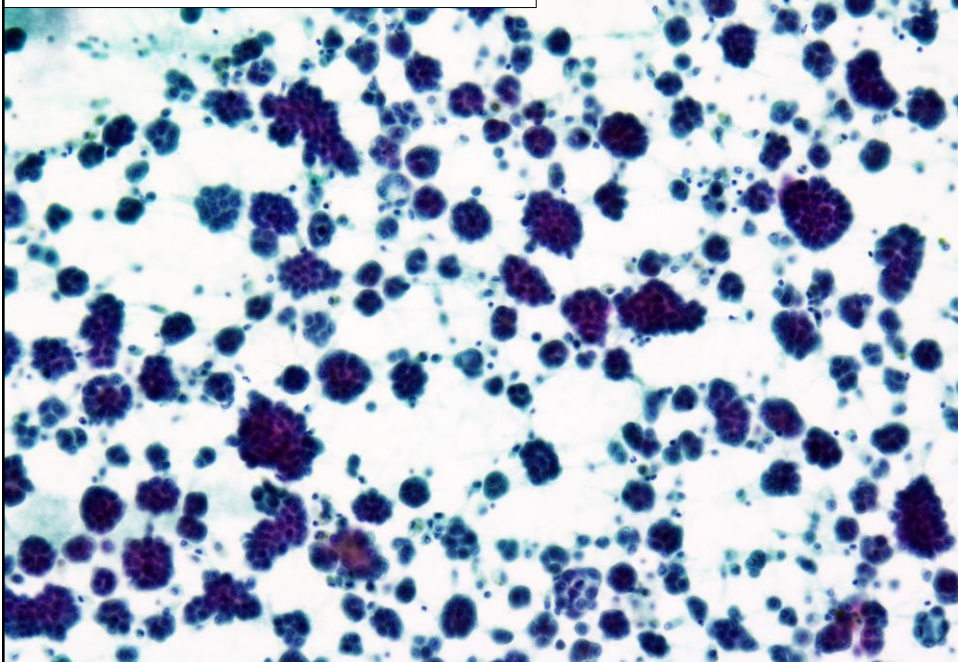
細胞学的に、明らかな悪性と言える異型がある場合

- 腺癌などの播種や転移 >>> 悪性中皮腫
- 腺癌や悪性中皮腫などの特徴を観察
(悪性中皮腫でも、中皮細胞の特徴が明瞭でないことがある)
- 悪性中皮腫と腺癌の鑑別が必要な場合
中皮マーカー2ヶ以上および腺癌マーカー2ヶ以上の検索など
- 原発巣推定のための免疫染色が必要な場合がある

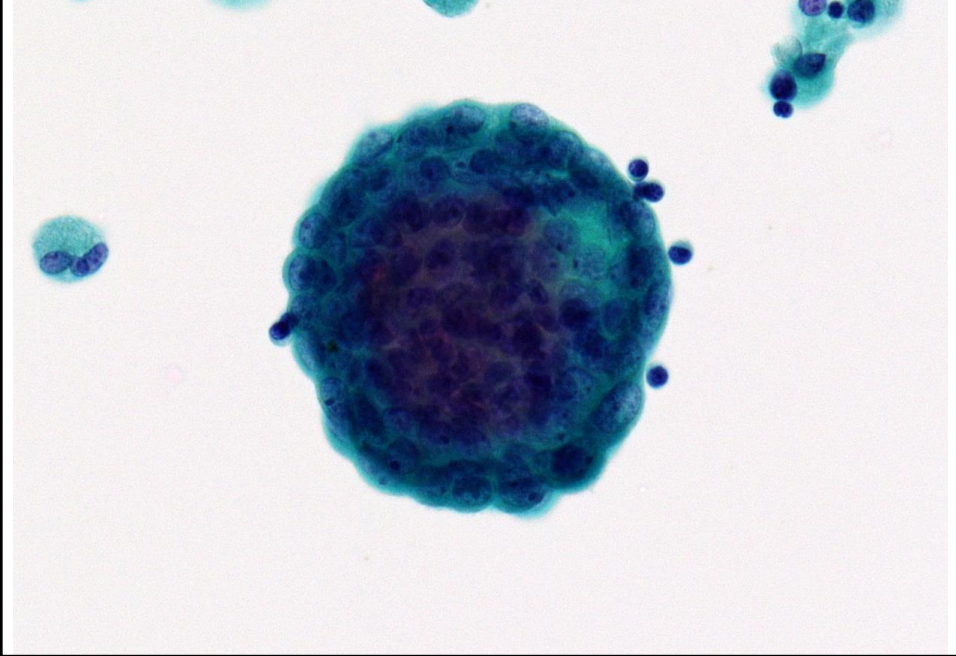
中皮腫で認められる主な細胞所見

- 球状・乳頭状集塊
- 孤在性
- 相互封入像
- 窓形成
- Hump 様突起
- Collagenous stroma
- 細胞質辺縁の不明瞭化
- オレンジG好性細胞
- 細胞質の重厚感
- 多核細胞

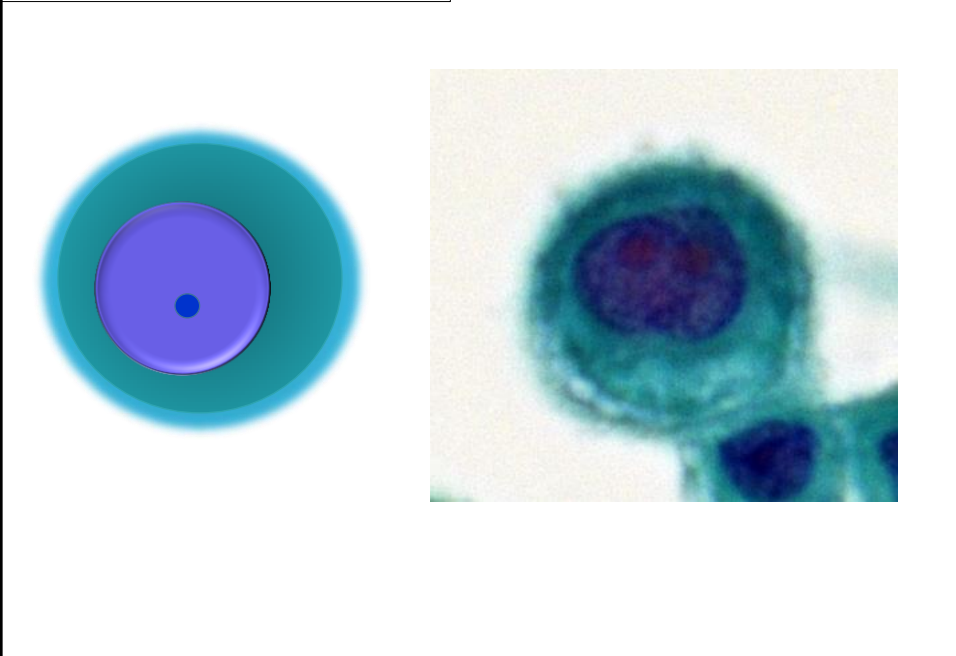
球状 (マリモ状)・乳頭状集塊



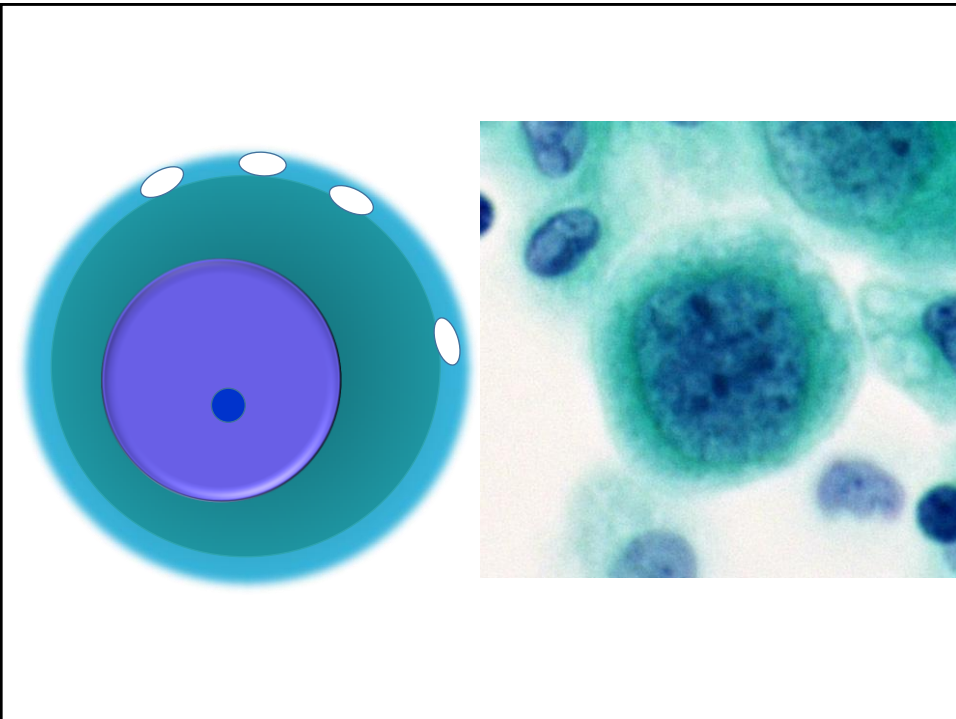
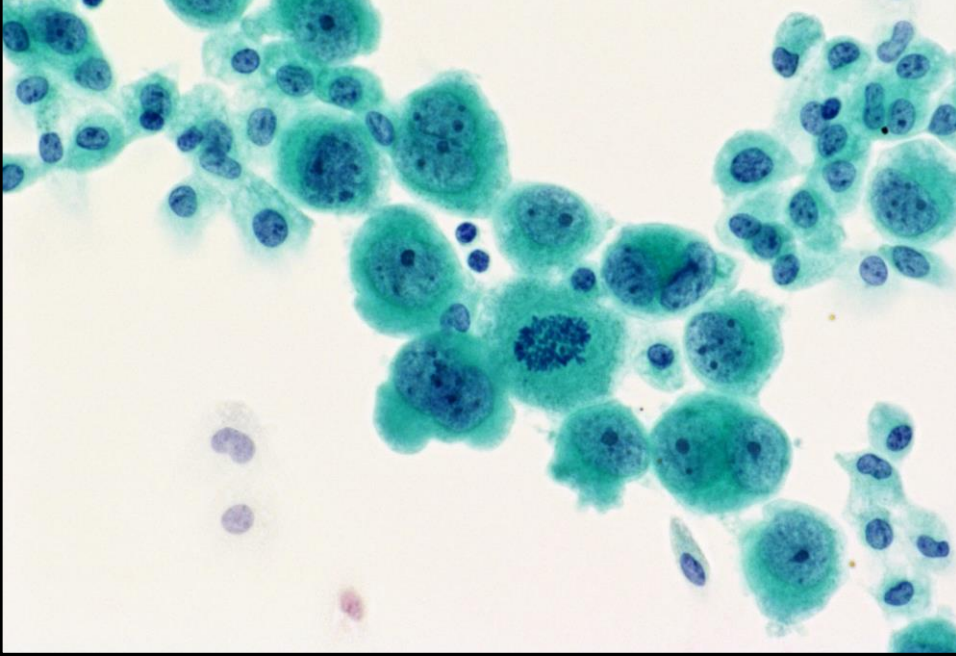
球状 (マリモ状)集塊



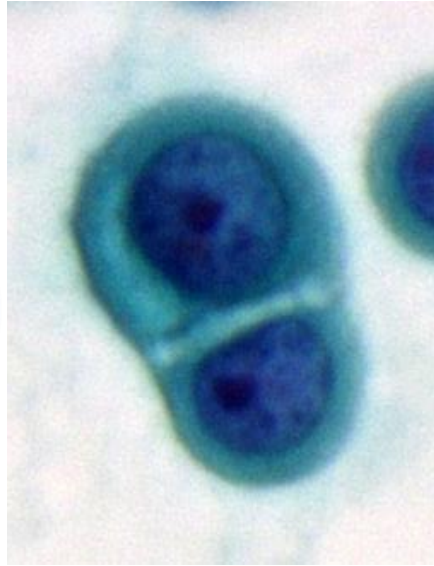

細胞質縁の不明瞭化



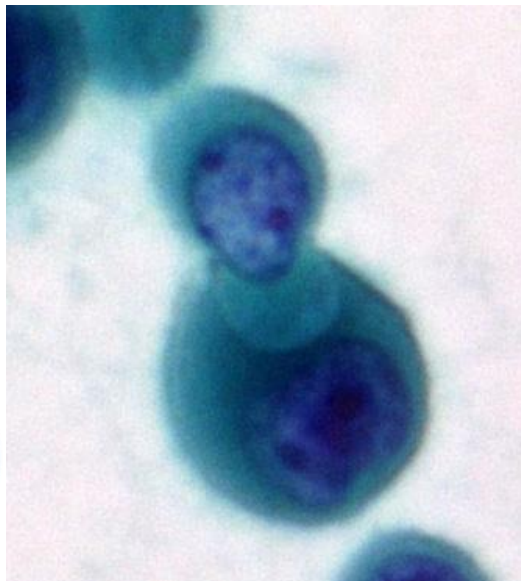

細胞質縁の不明瞭化、細胞質の重厚感



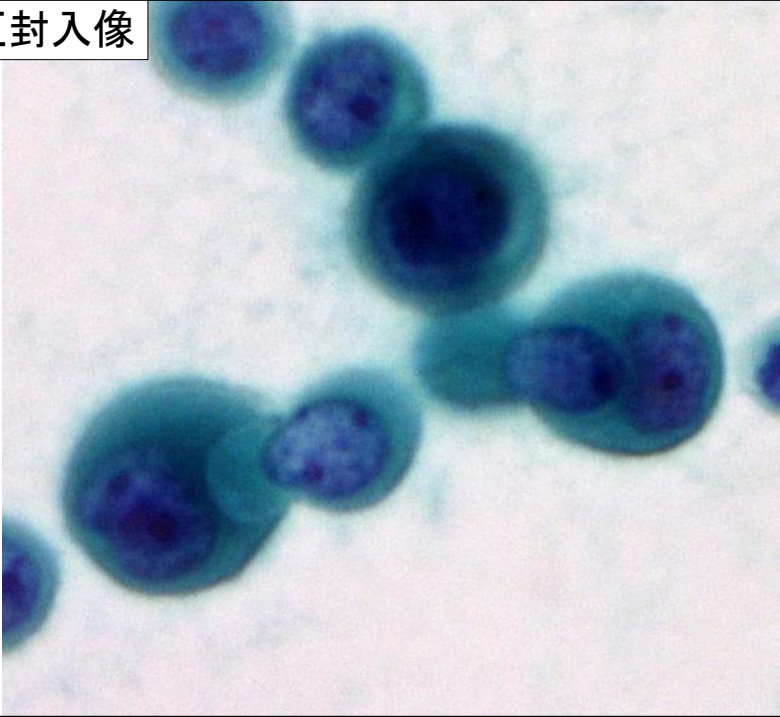
窓形成



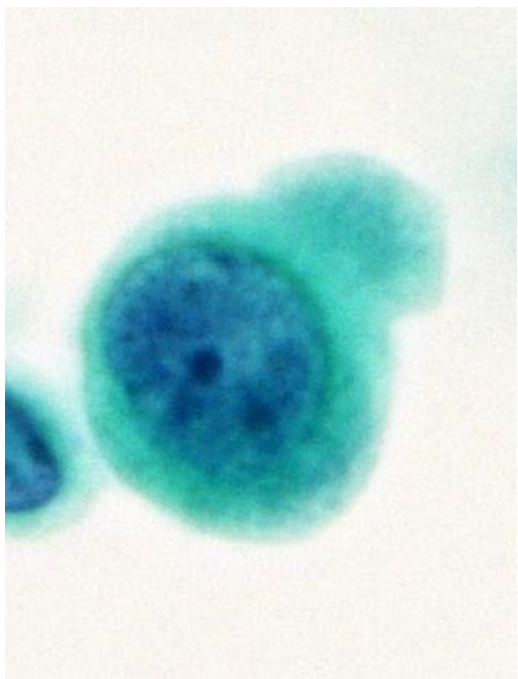

相互封入像



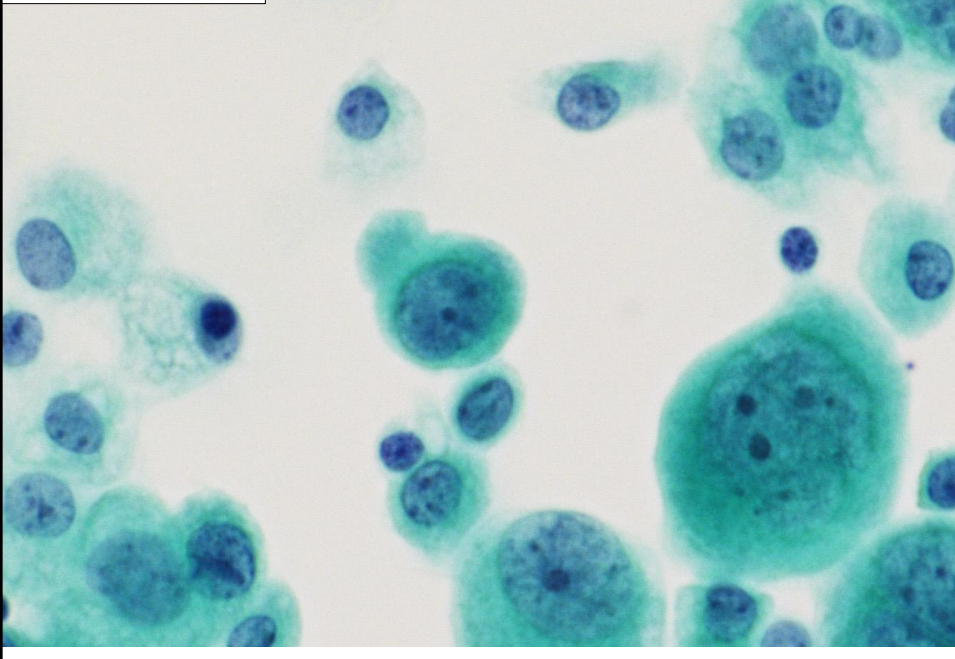
相互封入像



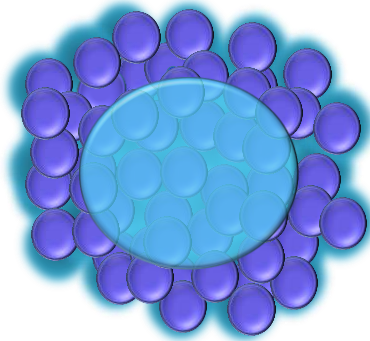
Hump 様突起



Hump 様突起



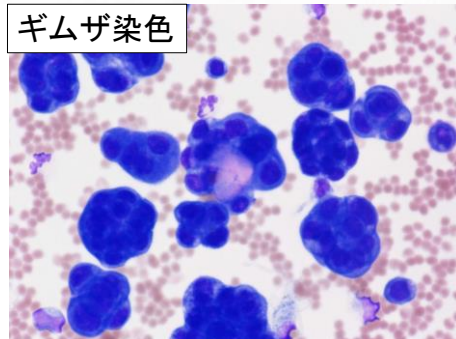
Collagenous stroma



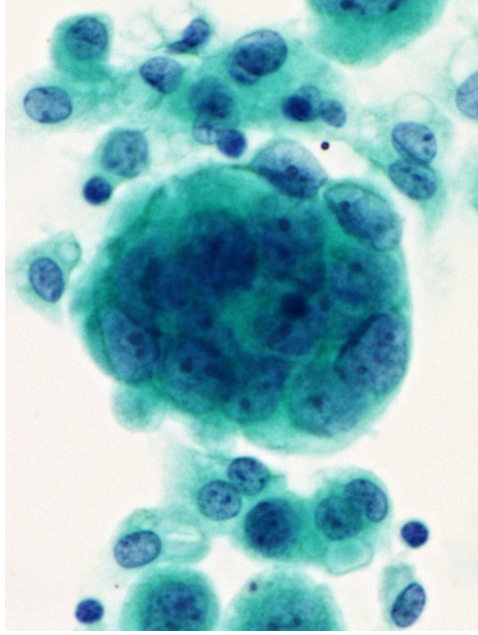
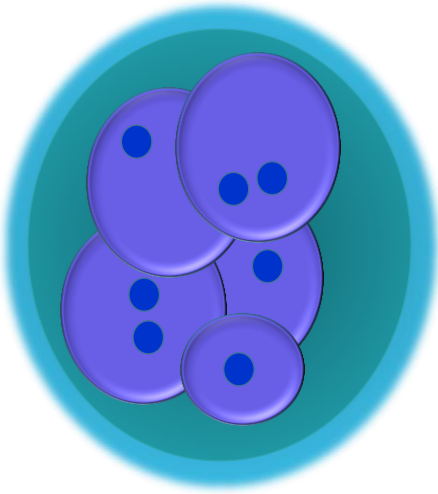
細胞集塊の中心に見られるライト
グリーン好性の無構造球状物質

ギムザ染色で異染色性

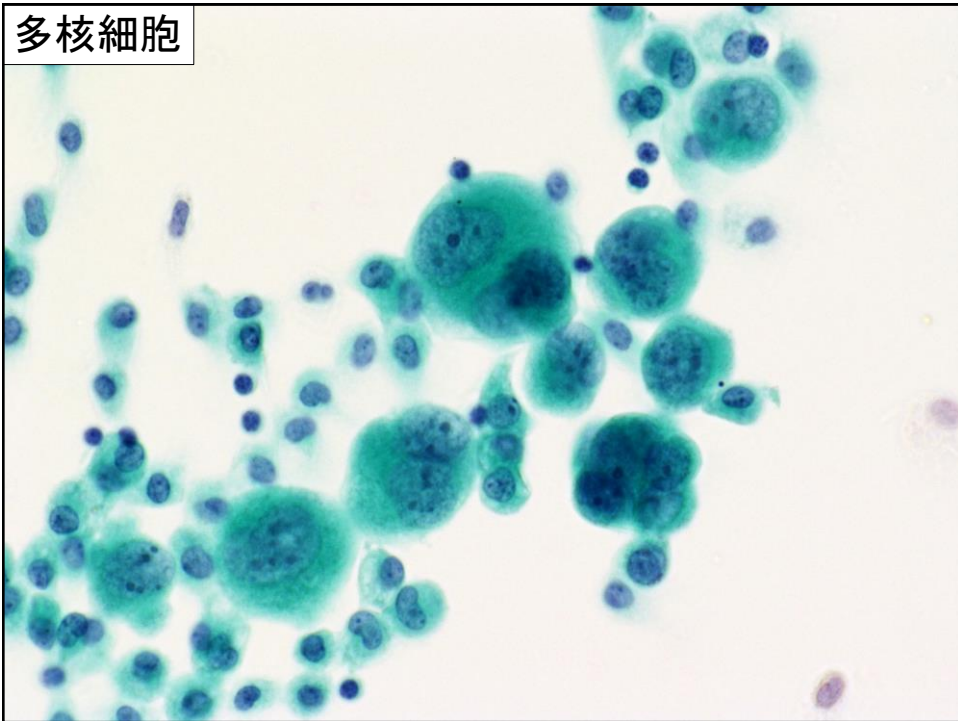
ギムザ染色



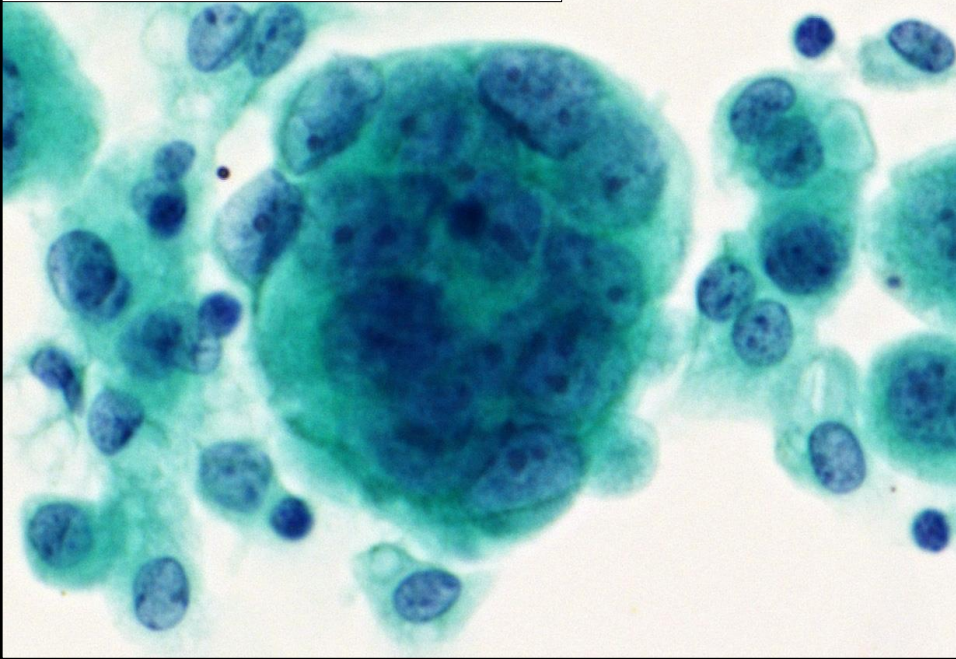
多核細胞



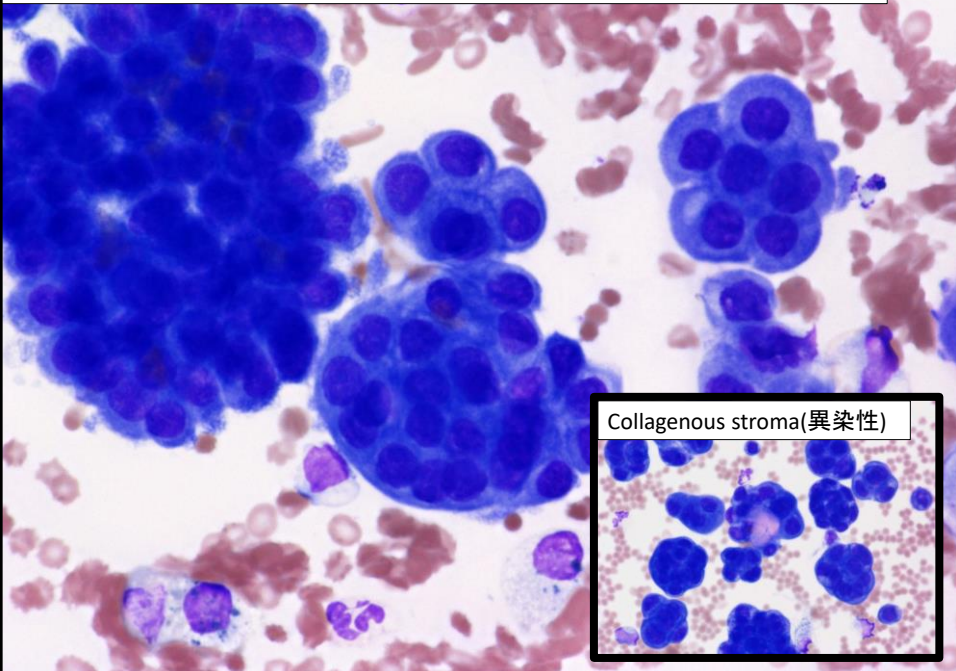
多核細胞



ときに、10核以上の多核細胞

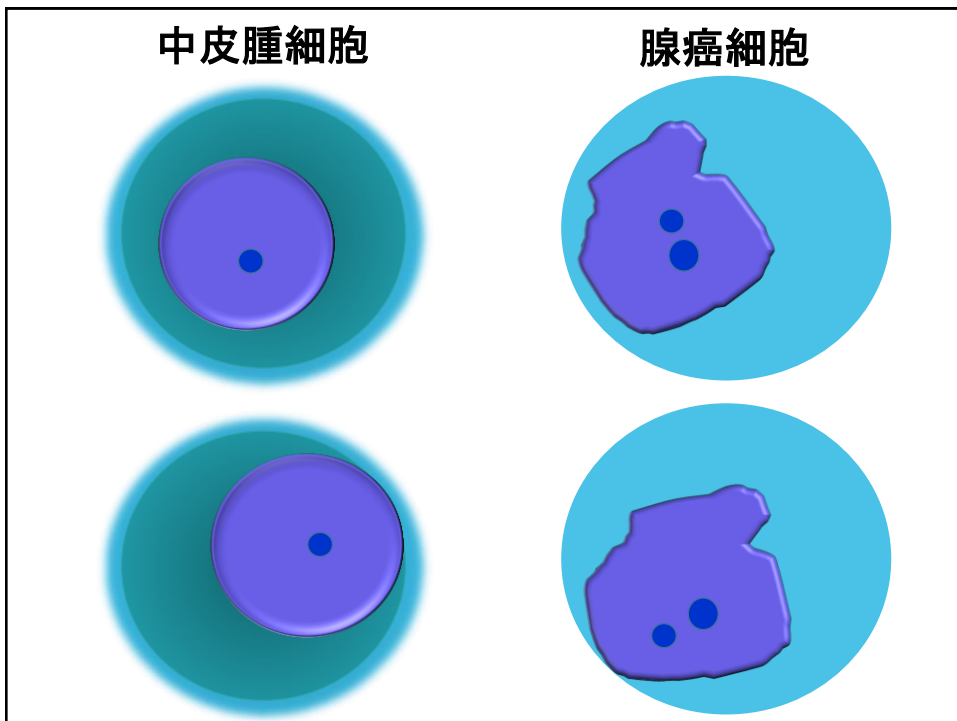


ギムザ染色 (細胞質が好塩基性で、中皮細胞が浮き出て見える)

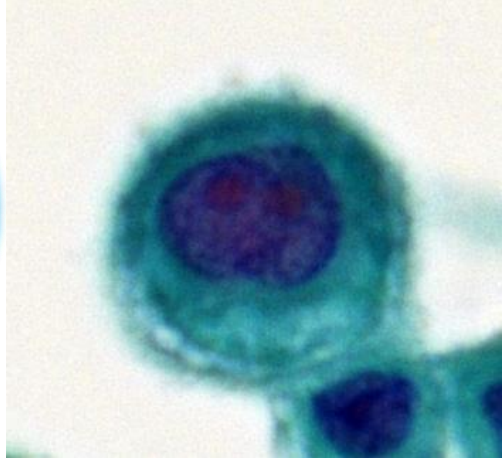



中皮腫細胞と腺癌細胞との鑑別に特に重要な所見

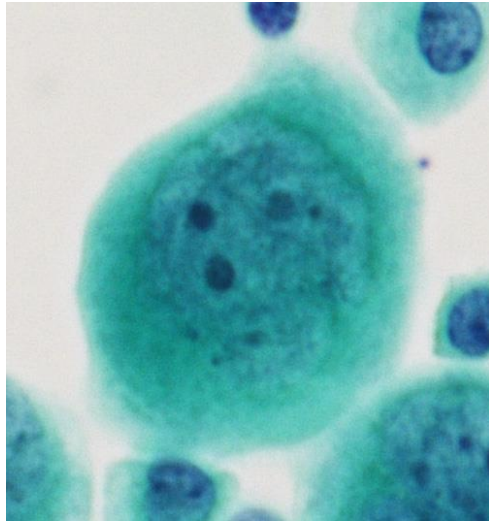

- 核形不整 (中皮腫<腺癌)
- 中心核 or 偏在核 (中皮腫: 中心核、腺癌: 偏在核)
- 細胞辺縁の不明瞭化 (中皮腫: 不明瞭、腺癌: 明瞭)
- 相互封入像 (中皮腫>腺癌)
- Hump 様突起 (中皮腫>腺癌)
- Collagenous stroma (中皮腫>腺癌)



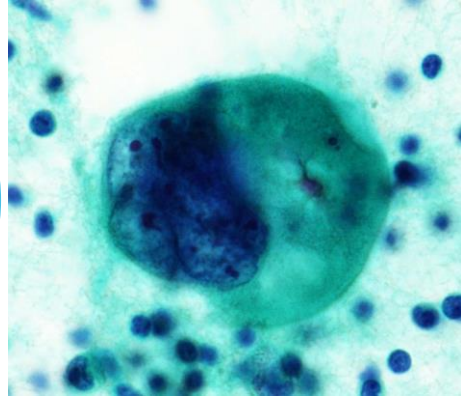

中皮腫細胞



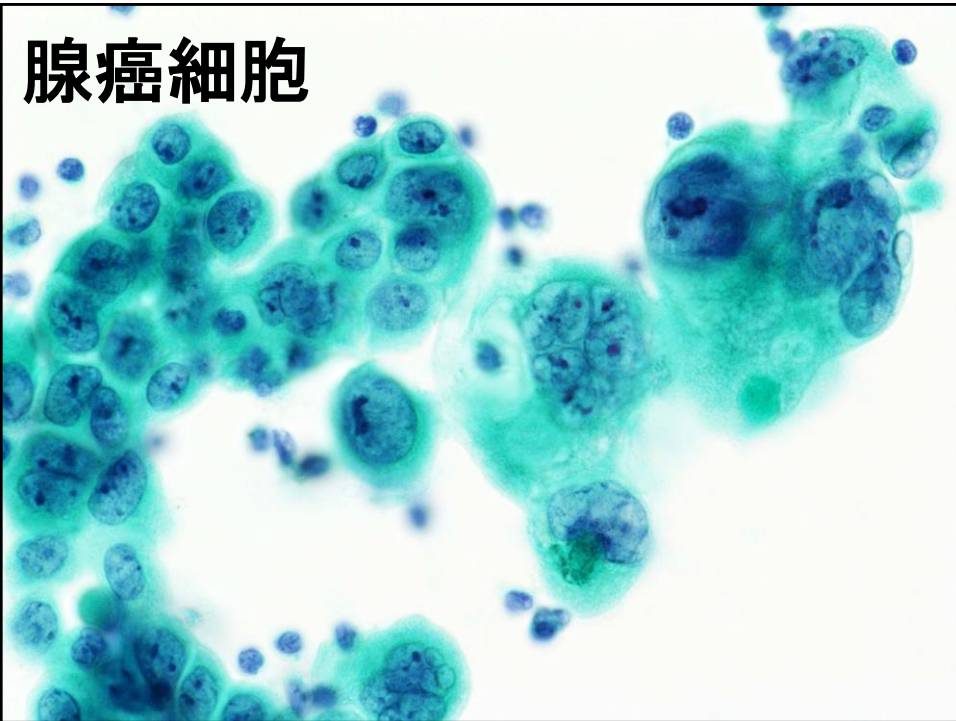
中皮腫細胞




腺癌細胞



腺癌細胞



中皮腫と癌腫の鑑別

- Papanicolau 染色、Giemsa 染色、PAS 染色などの通常の体腔液細胞標本で、中皮腫を診断することは勧められていない。
 - 中皮腫を疑ったら、セルブロックなどで免疫染色
- 
- 中皮腫の陽性マーカーと陰性マーカーをそれぞれ2ヶ以上の検討が必要

中皮腫の陽性マーカーと陰性マーカー

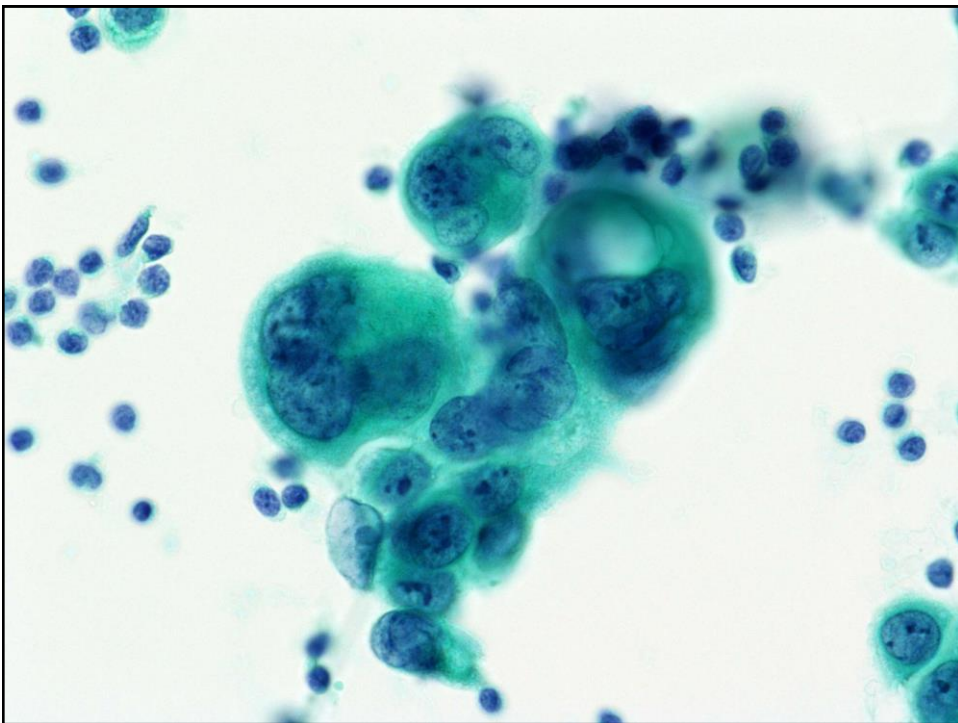
- 陽性マーカー
カルレチニン、WT-1、D2-40
- 陰性マーカー
CEA, MOC31, Ber-Ep4, Claudin4
TTF-1 (肺腺癌との鑑別), Napsin A (肺腺癌との鑑別)

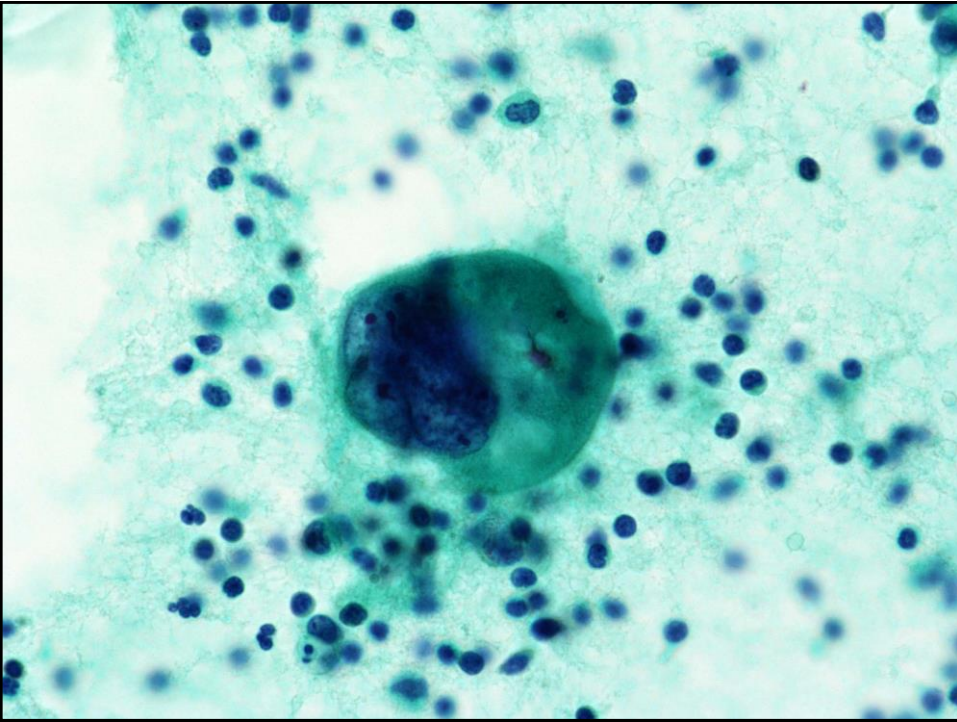
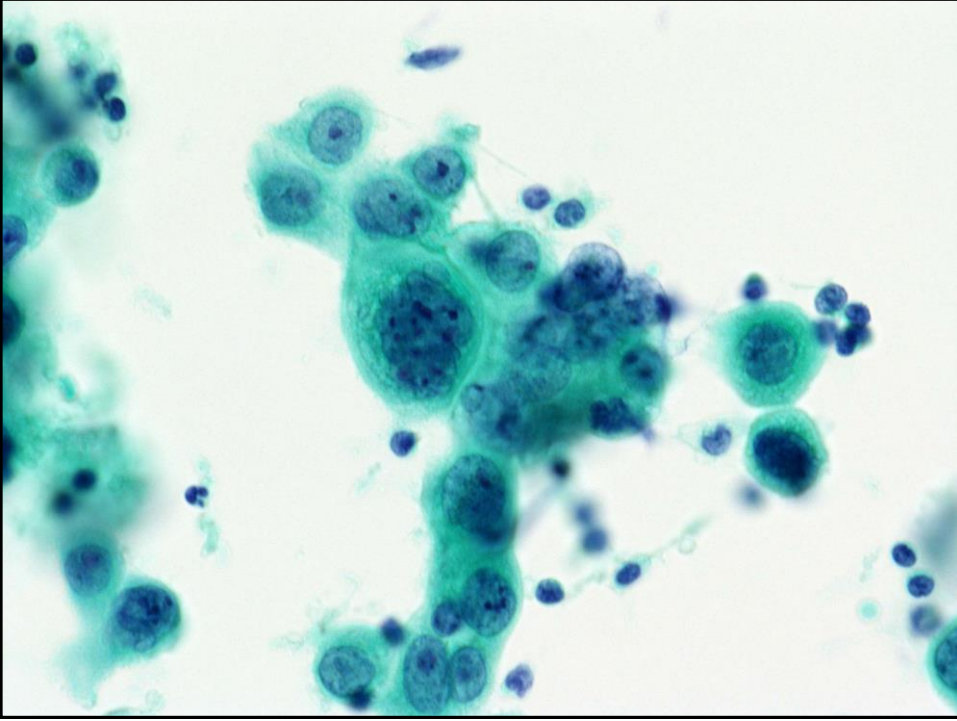
症例

70歳代、女性

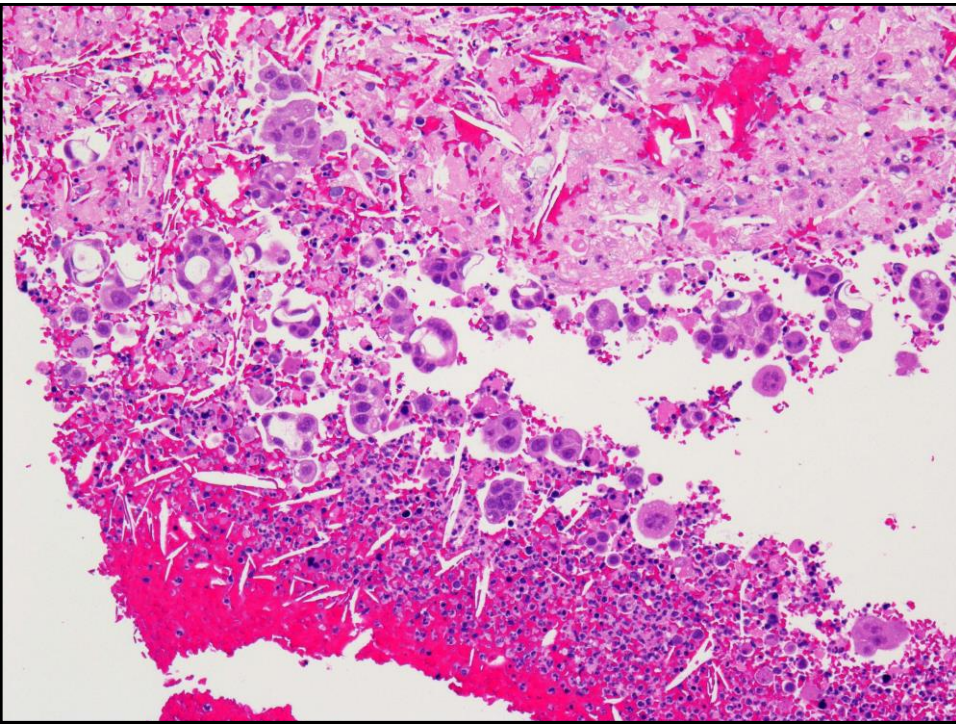
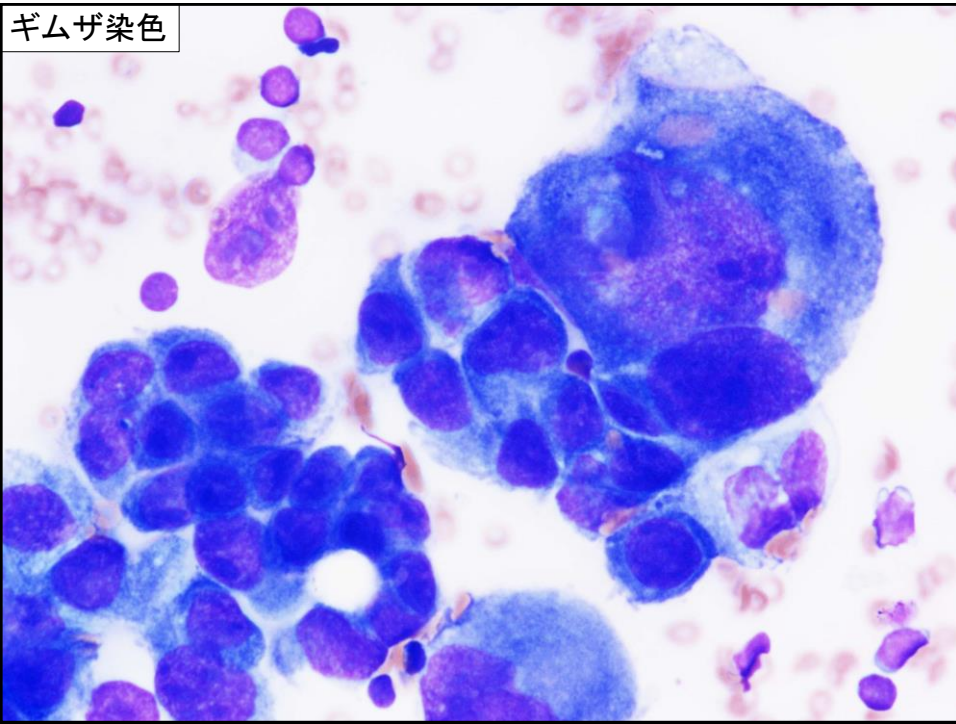
左胸水貯留

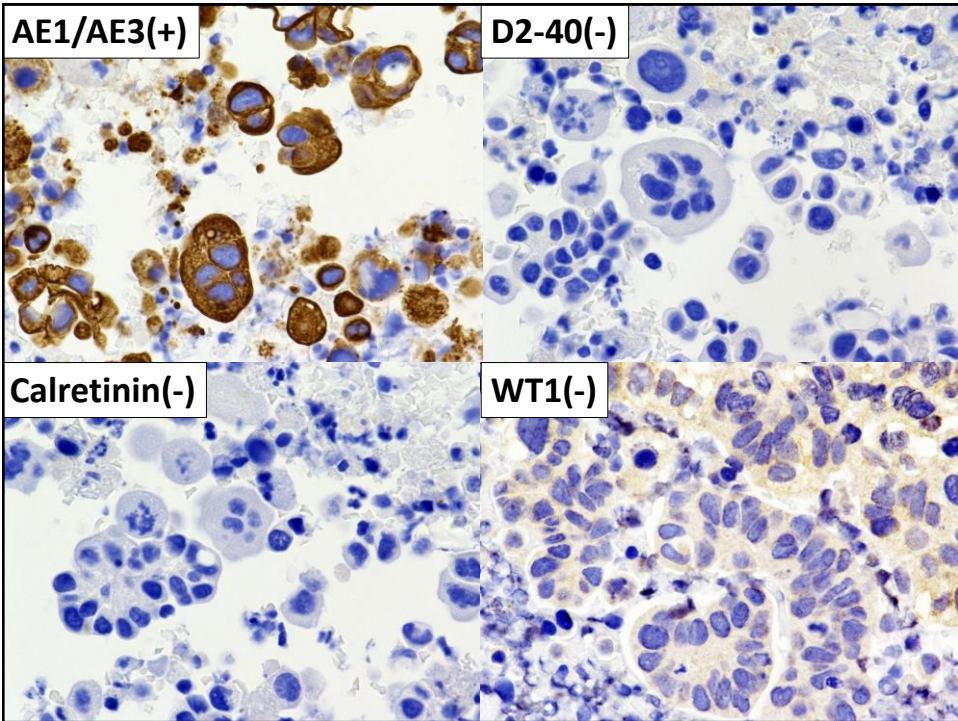
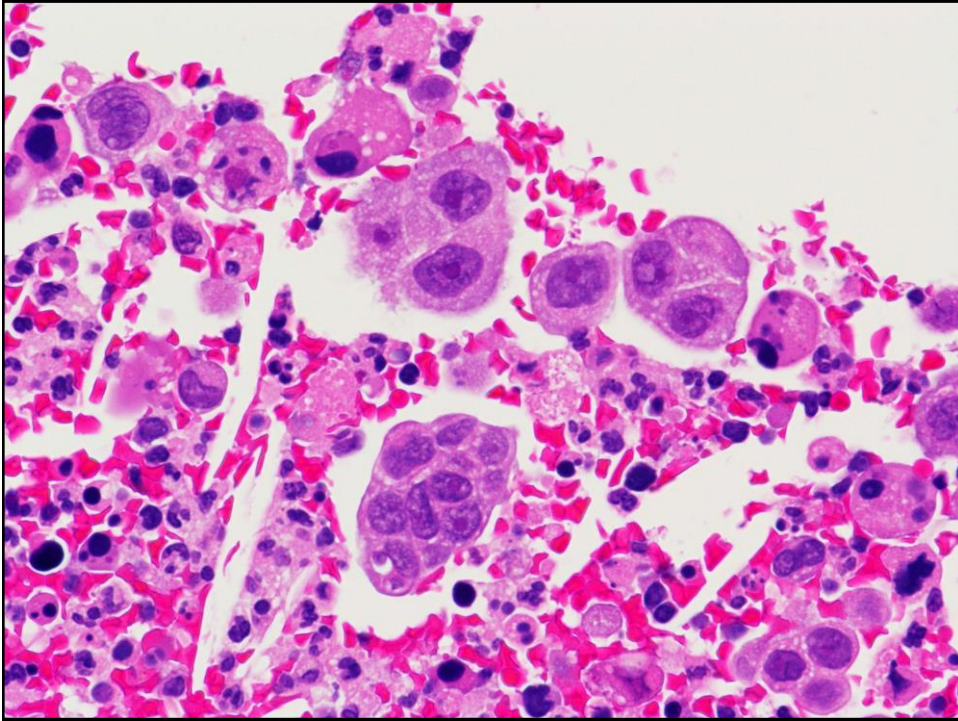
既往歴：高血圧、拡張性心筋症

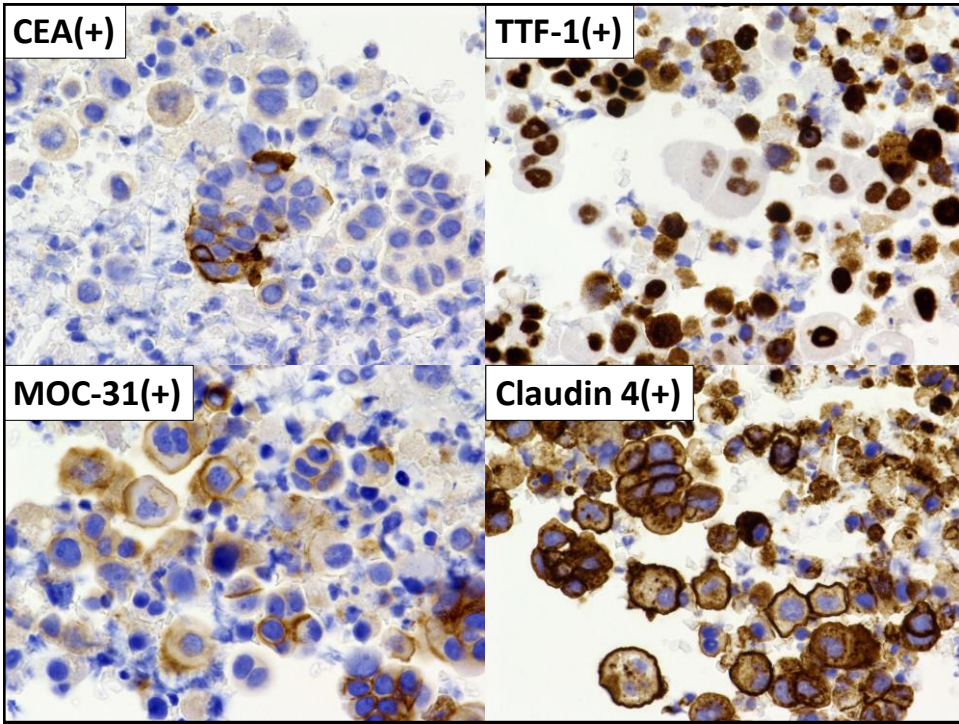




ギムザ染色





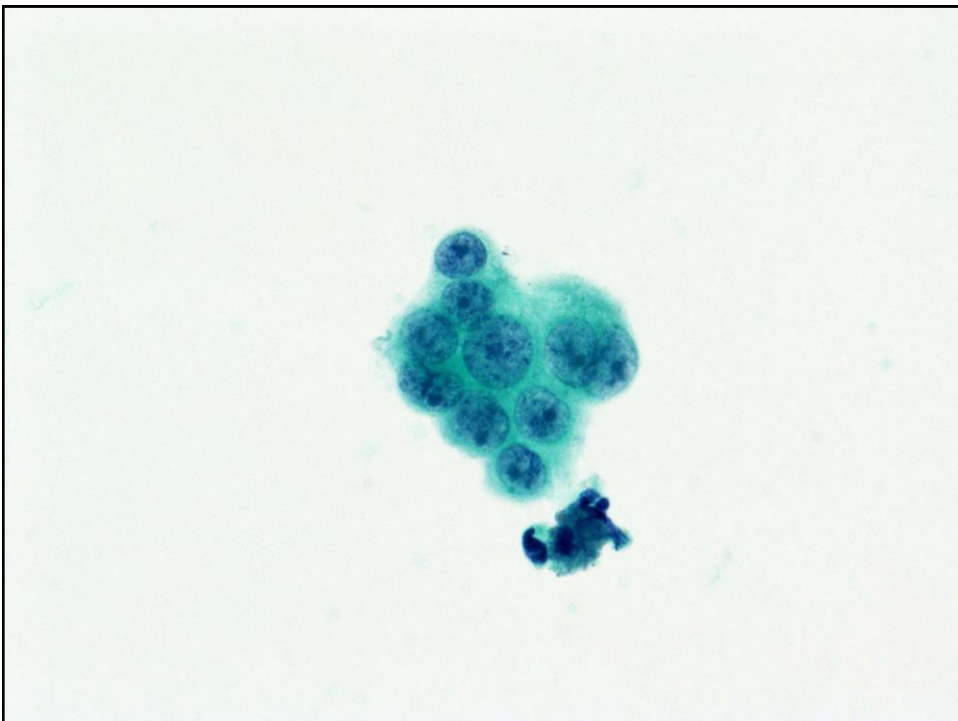


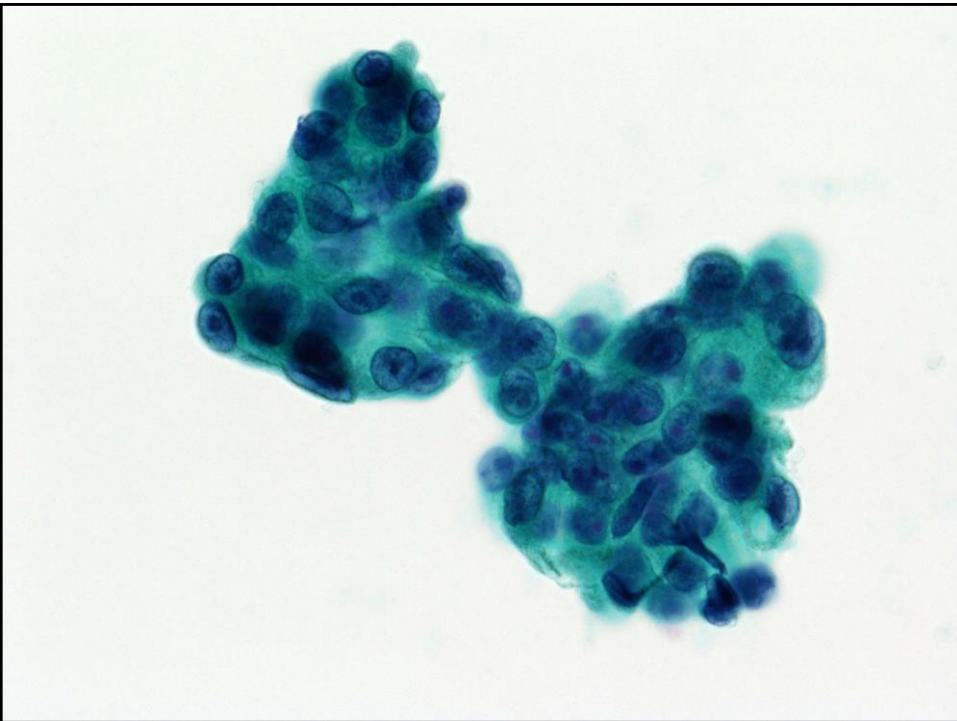
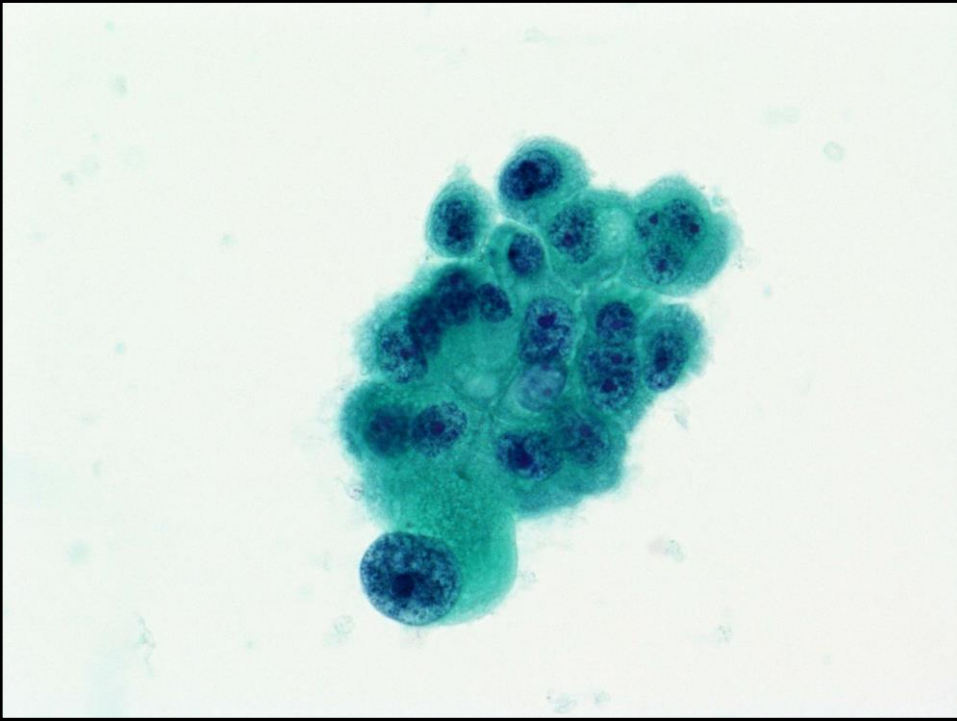
腺癌

症例

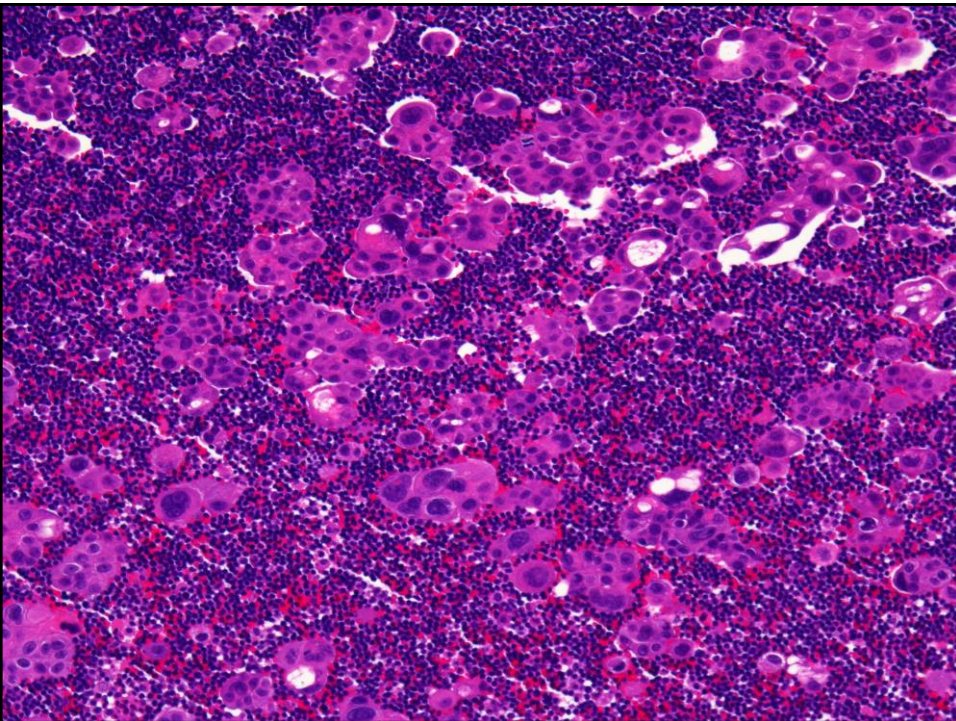
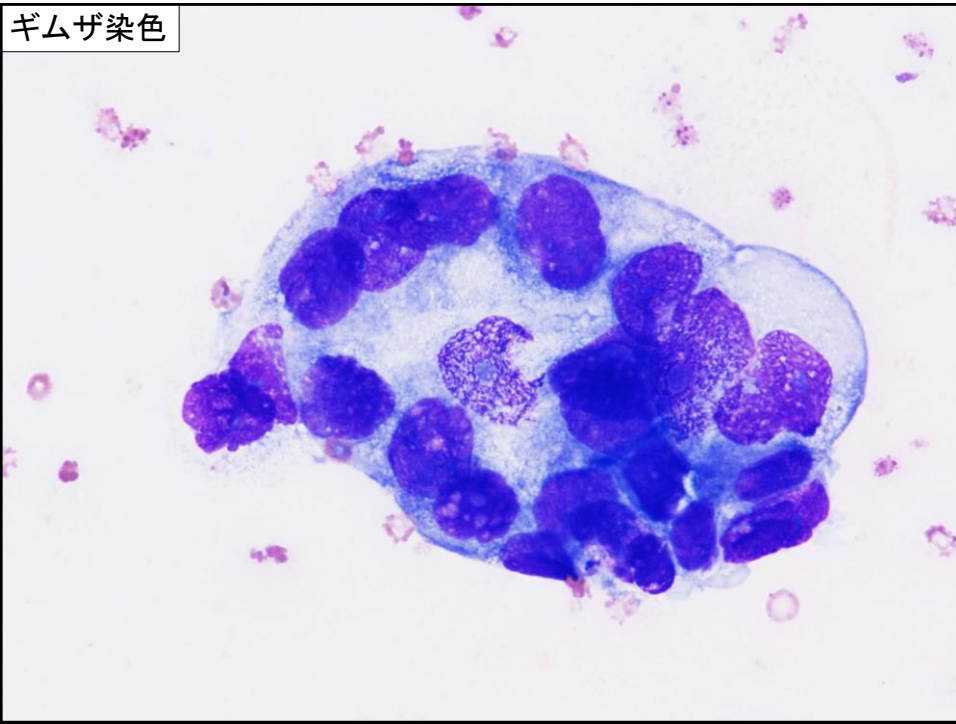
60歳代、男性

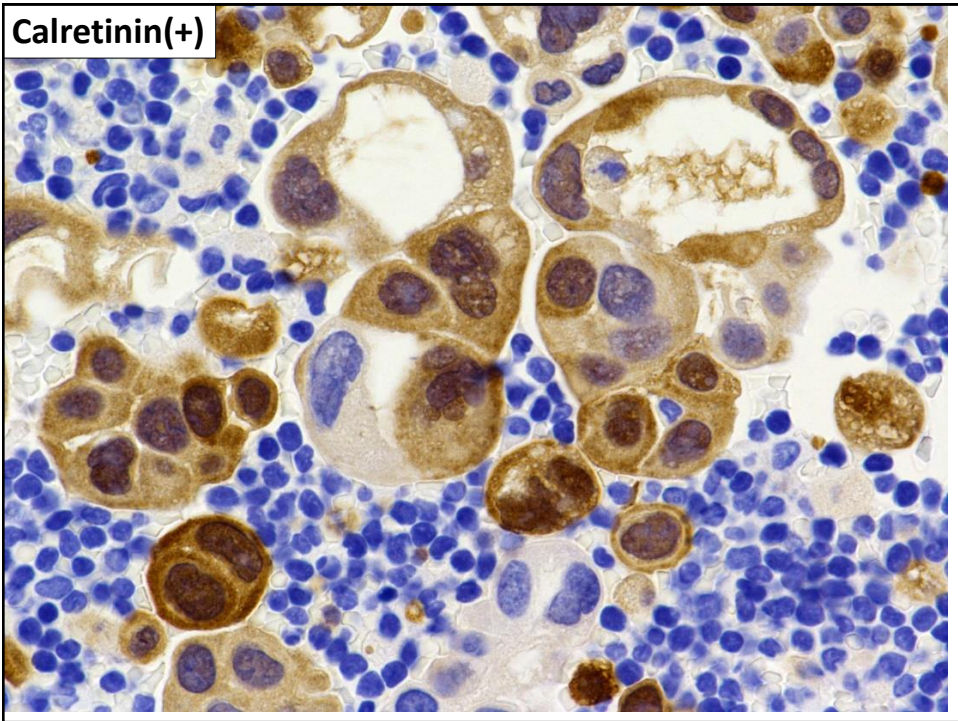
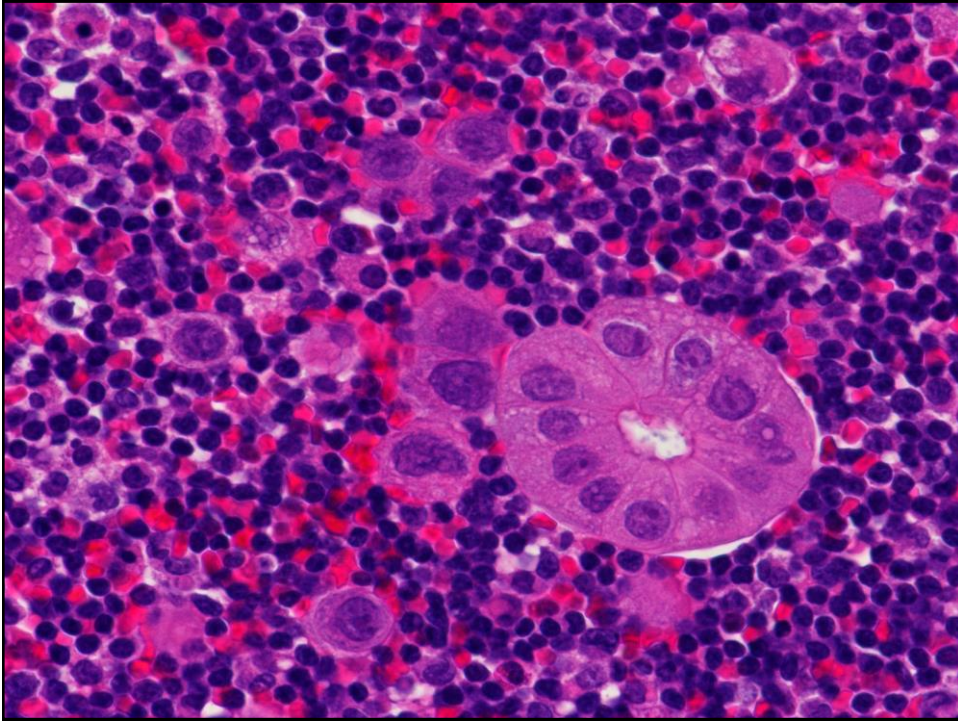
左胸水貯留





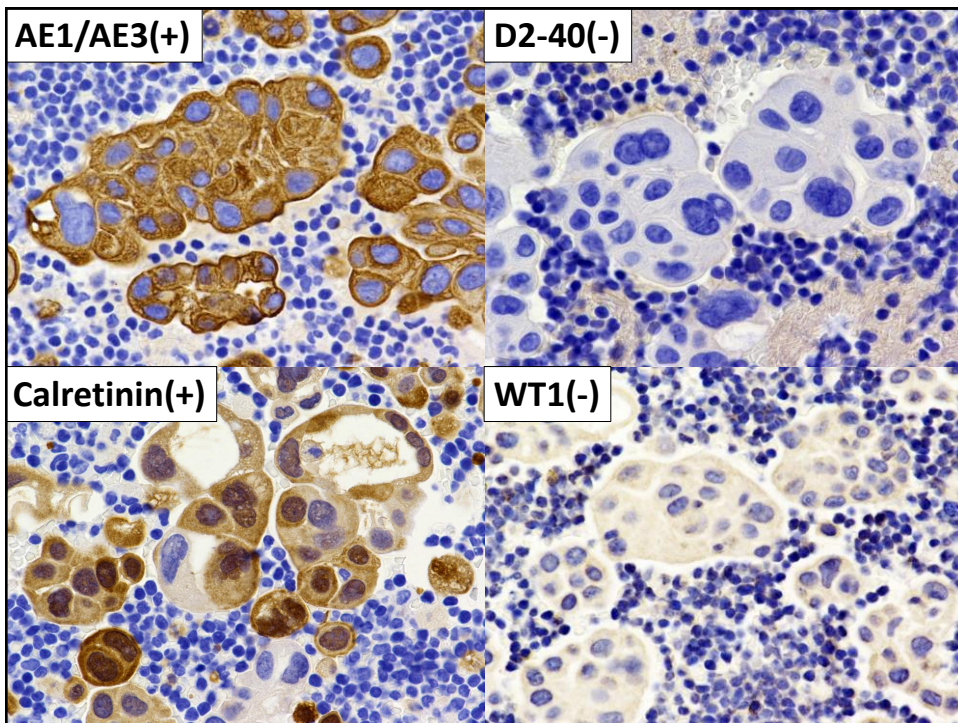
ギムザ染色

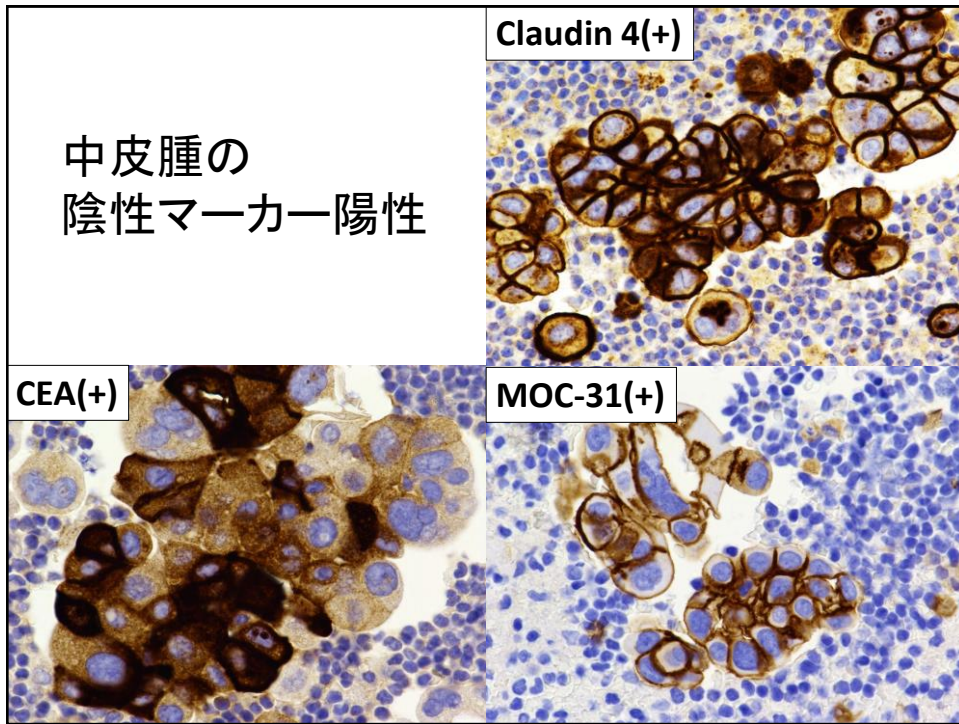




注意点

肺腺癌などの癌腫の 10% 以上で、
カルレチニンが陽性となる。





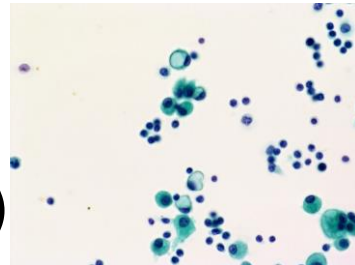
腺癌

肺腺癌などの癌腫の 10% 以上で、
カルレチニンが陽性となる。

良性と悪性の鑑別で、重要視しすぎてはいけない所見

• 孤在性の印環細胞様の細胞
(変性のことがある)

• 核分裂像
(反応性変化でも起こる)



悪性中皮腫などの悪性が疑われるが、異型軽度な場合

1) 弱拡大で確認すること

- 多くの細胞が採取
- 均一な細胞増殖

2) 強拡大で拡大すること

悪性中皮腫の細胞の特徴を読み取る

3) はまりやすい鑑別診断:

反応性中皮細胞など

悪性中皮腫などの悪性が疑われるが、異型軽度な場合

1) 弱拡大で確認すること

- 多くの細胞が採取

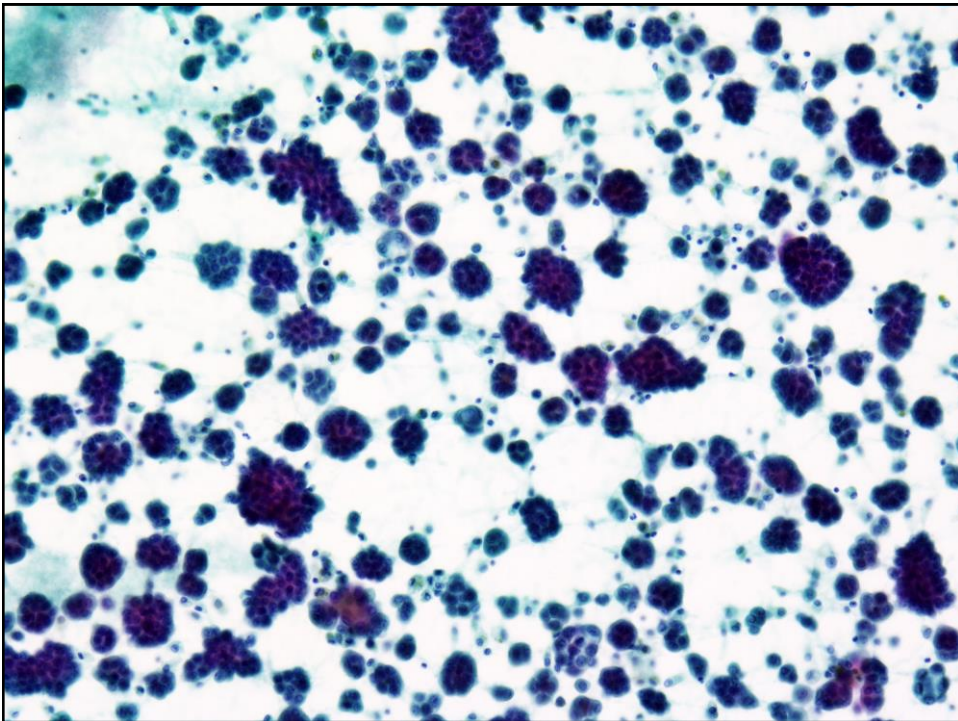
- 均一な細胞増殖

2) 強拡大で拡大すること

悪性中皮腫の細胞の特徴を読み取る

3) はまりやすい鑑別診断:

反応性中皮細胞など



悪性中皮腫などの悪性が疑われるが、異型軽度な場合

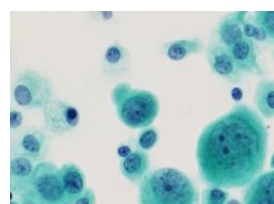
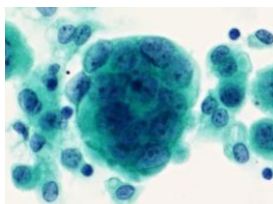
- 1) 弱拡大で確認すること
 - 多くの細胞が採取
 - 均一な細胞増殖

- 2) 強拡大で拡大すること
悪性中皮腫の細胞の特徴を読み取る

- 3) はまりやすい鑑別診断:
反応性中皮細胞など

中皮腫細胞と反応性中皮細胞との鑑別に特に重要な所見

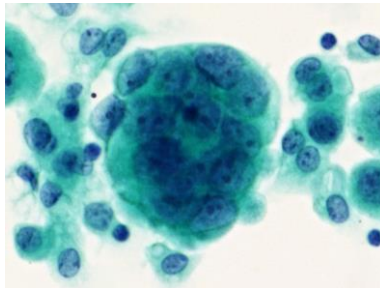
- 均一な細胞の増殖
- 2核以上の**多核細胞**の増加 (中皮腫>反応性中皮)
- 細胞の**大きさ** (中皮腫>反応性中皮)
- 核の**大きさ** (中皮腫>反応性中皮)
- **Hump** 様突起 (中皮腫>反応性中皮)
- **Collagenous stroma** (中皮腫>反応性中皮)
- **窓形成** (中皮腫<反応性中皮)



2核以上の多核細胞の増加

2核以上の多核細胞の出現率
 悪性中皮腫 27.0%
 反応性中皮 9.8%

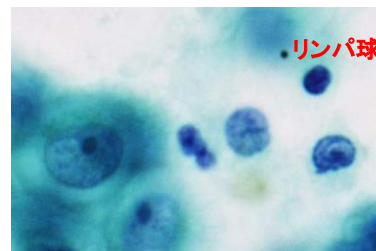
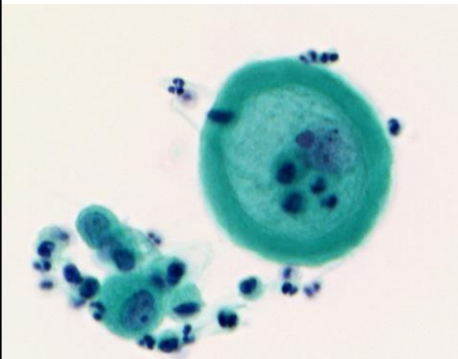
反応性中皮では、5核以上の細胞はほとんど認められない



数値は、肺癌学会の悪性胸膜中皮腫細胞診断の手引きから引用

細胞の大きさ

細胞の大きさがリンパ球の6倍以上
 悪性中皮腫 61.8%
 反応性中皮細胞 12.5%

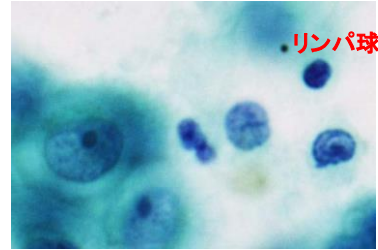
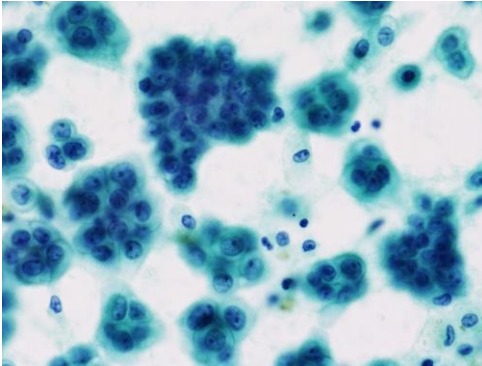


数値は、肺癌学会の悪性胸膜中皮腫細胞診断の手引きから引用

核の大きさ

核の大きさがリンパ球の4倍以上

注:N/C 比は低くなることが多い。



数値は、肺癌学会の悪性胸膜中皮腫細胞診断の手引きから引用

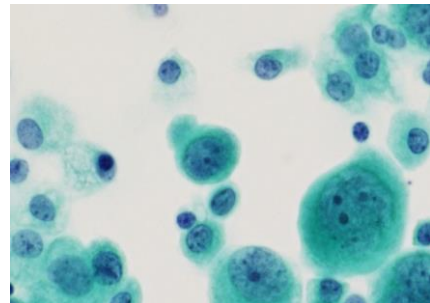
Hump 様突起

Hump 様突起の出現率

悪性中皮腫 67.0%

(hump のある場合、100腫瘍細胞中に平均13個)

反応性中皮細胞 3.0%以下



数値は、肺癌学会の悪性胸膜中皮腫細胞診断の手引きから引用

悪性中皮腫と反応性中皮細胞の鑑別に有用な抗体

セルブロックによる免疫染色

この結果のみで、診断することは勧められていない

	上皮型中皮腫	反応性中皮細胞
EMA	細胞膜に +	-
Glut-1	+	-
CD146	+	-
Desmin	-	+

肺癌学会のガイドラインの記載

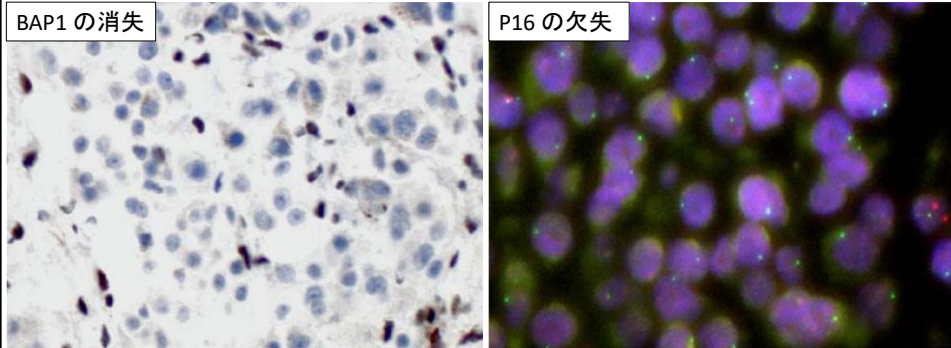
推奨

a. Papanicolaou染色, Giemsa染色, PAS染色などの通常の染色を行った胸水細胞診標本だけで中皮腫の診断を付けることは勧められない。

b. 中皮腫と反応性中皮過形成の鑑別には、セルブロックを含む細胞診標本で免疫染色(核におけるBAP1の消失の検出など)、FISH(p16のホモ接合性欠失の検出)などを検討することが勧められる。中皮腫と癌腫の鑑別には、セルブロックを含む細胞診標本で中皮腫の場合に陽性となる抗体2抗体以上が陽性で、陰性となる抗体2抗体以上が陰性であることを確認することが勧められる。

c. **細胞診で中皮腫が疑われる場合は、組織学的検査を行うことが勧められる。**分子生物学的手法などを用いれば細胞診のみにも中皮腫の確定診断が可能なが、経験豊富な専門家に意見を聞くことが勧められる。

近年、BAP1 の免疫染色と p16 FISH が、体腔液細胞診での中皮腫の診断に有用と報告されている。



(Harry C. Hwang, et al. Utility of BAP1 Immunohistochemistry and p16 (CDKN2A) FISH in the Diagnosis of Malignant Mesothelioma in Effusion Cytology Specimens. Am J Surg Pathol 2016;40:120–126)

近年、BAP1 と MTAP の免疫染色が、体腔液細胞診での中皮腫の診断に有用と報告されている。

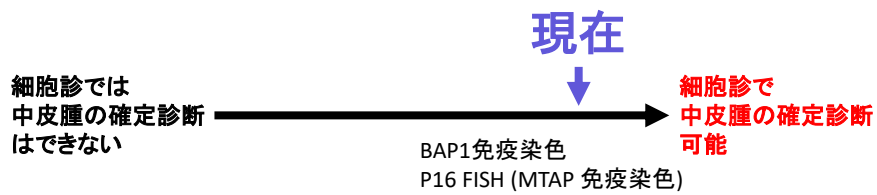
- MTAP (methylthioadenosine phosphorylase): 9p21 chromosomal region に存在
- BAP1 と MTAP の免疫染色のコンビネーションで、特異度 100% および感受性 77.8% と報告されている。

BAP1: clone C-4 (Santa Cruz Biotechnology)

MTAP: clone 2G4 (Abnova)

Kinoshita Y, et al. A combination of MTAP and BAP1 immunohistochemistry in pleural effusion cytology for the diagnosis of mesothelioma. Cancer. 2018 Jan;126(1):54-63

細胞診での中皮腫の確定診断が可能が近くなっている。
しかし、まだ、無理しない方が良いと思われる。



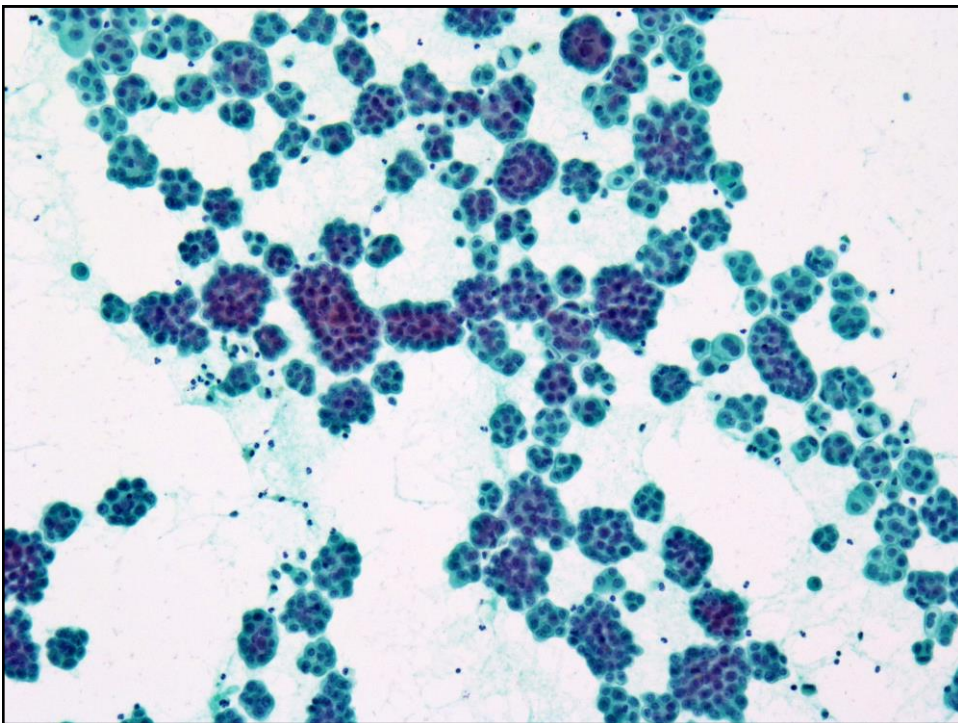
症例

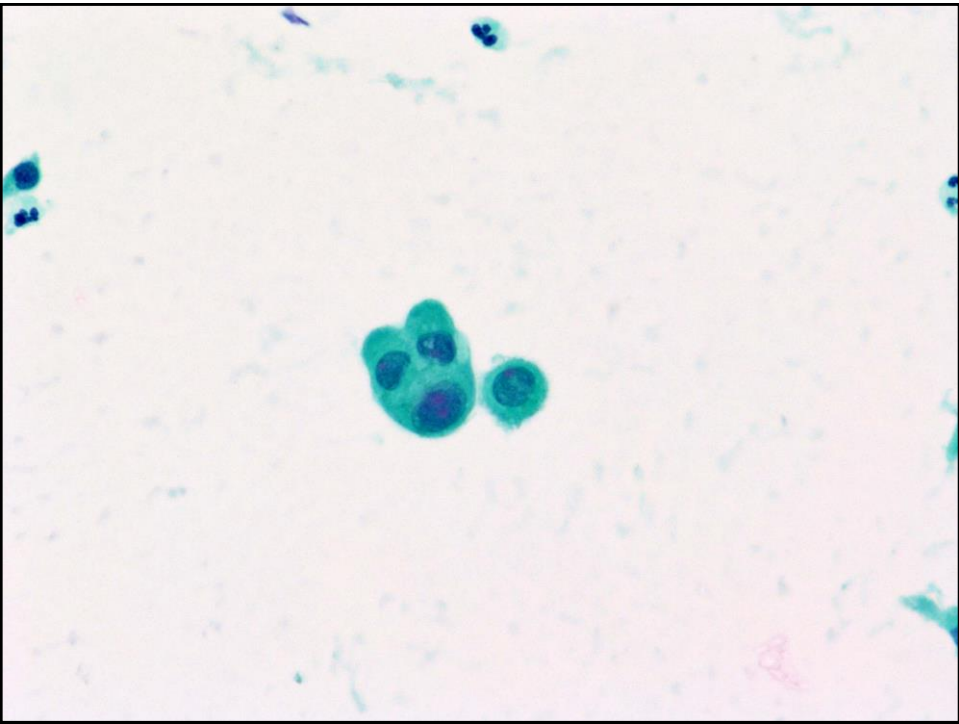
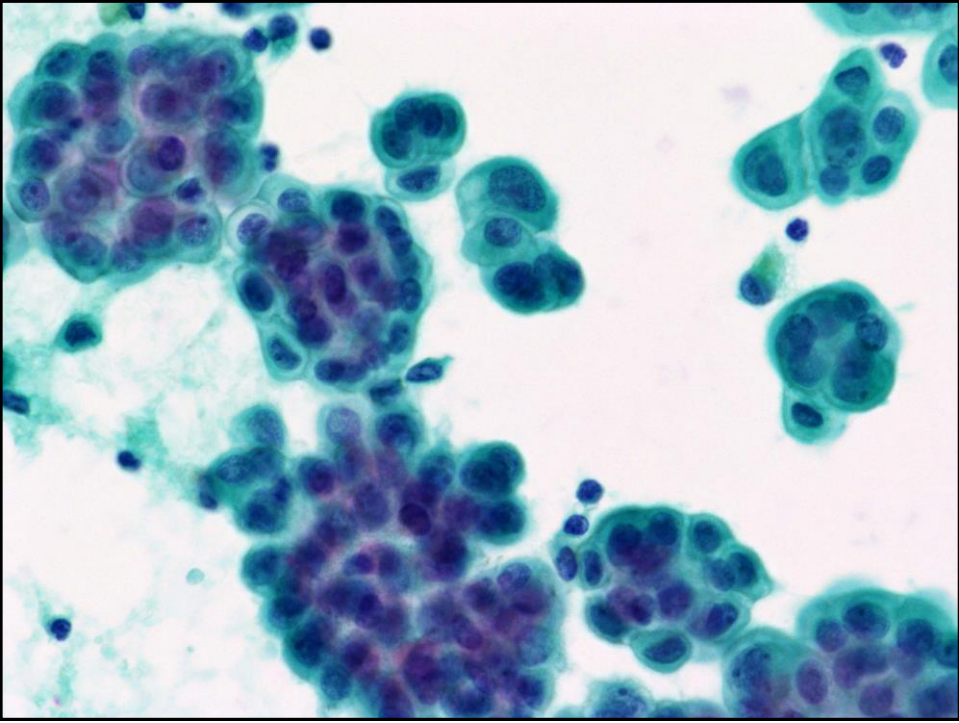
70歳代、女性

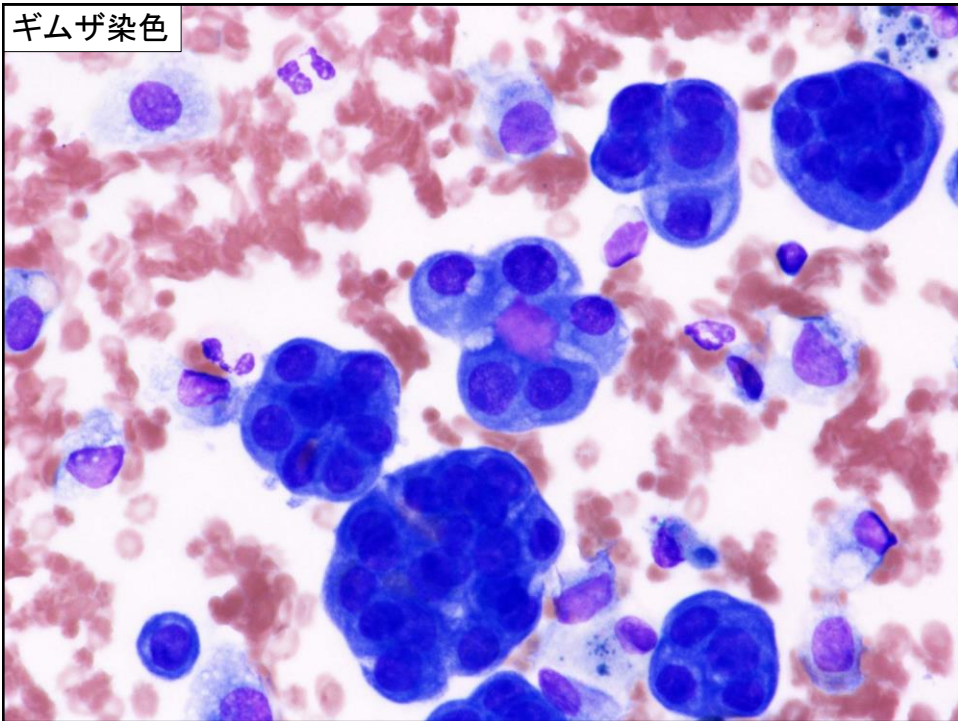
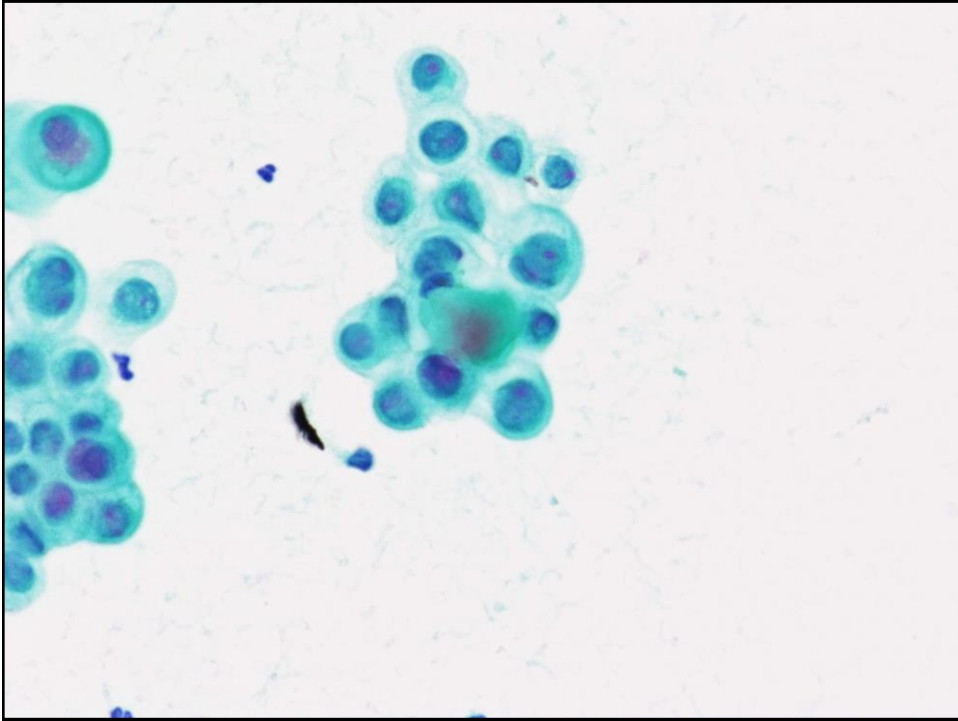
左胸水貯留

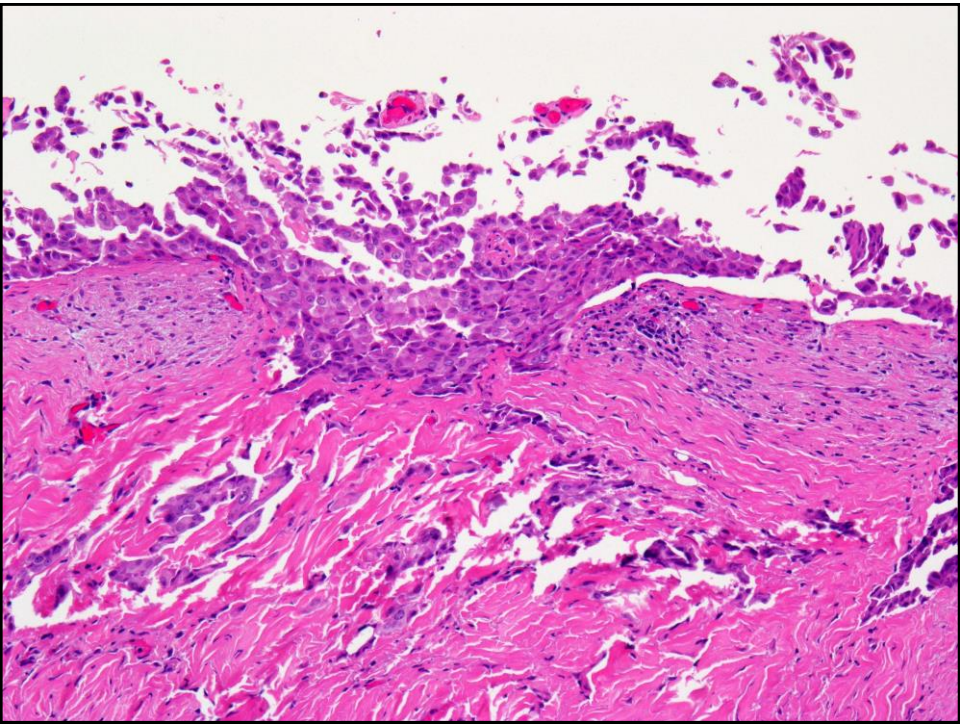
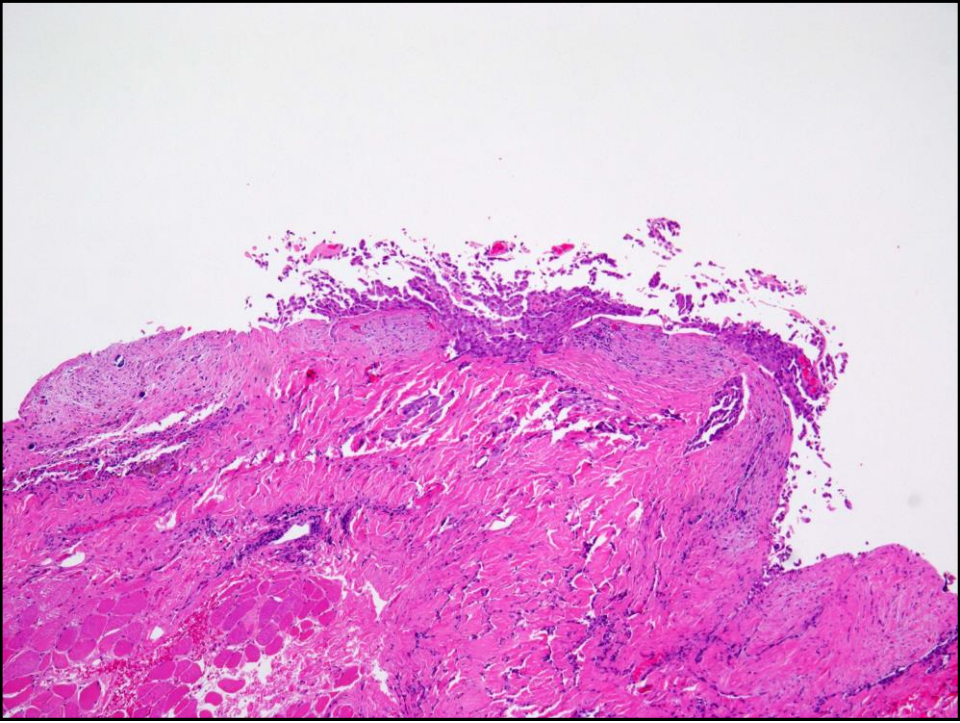
設問

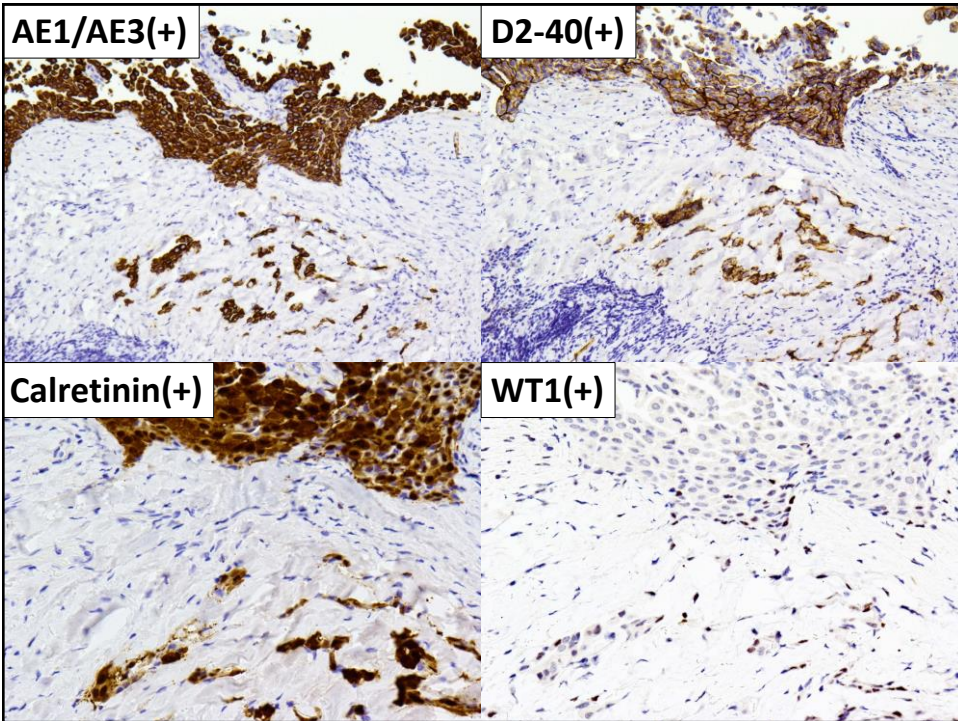
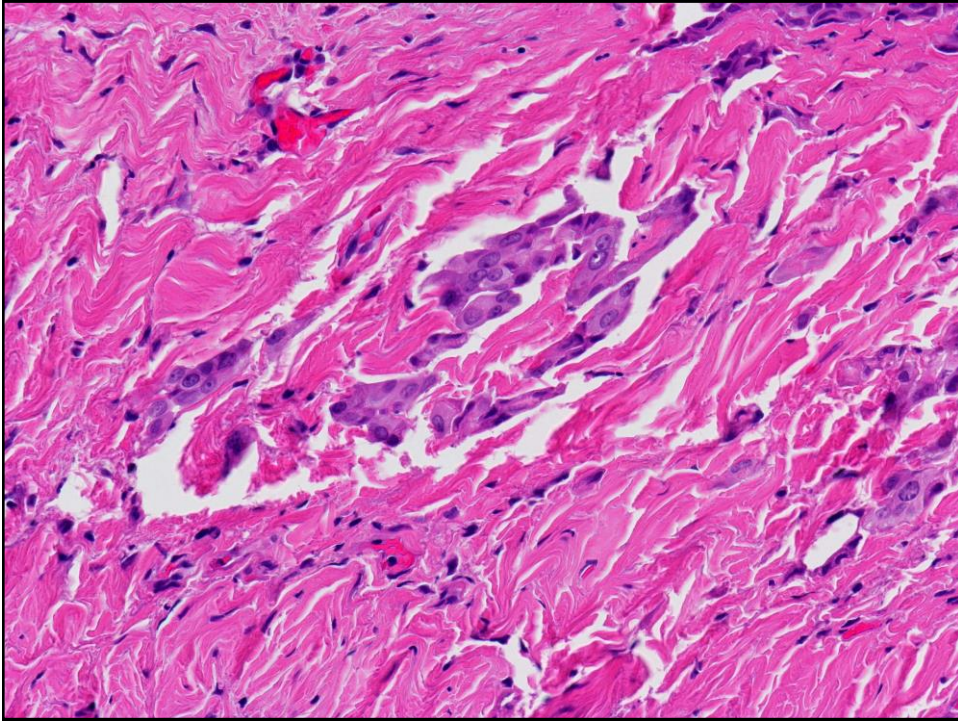
- 1) 腺癌
- 2) 悪性中皮腫
- 3) 悪性リンパ腫
- 4) 反応性中皮細胞











腺癌マーカー

CEA(-)

MOC-31(-)

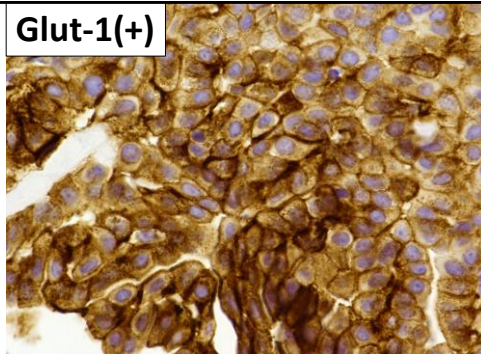
Ber-Ep4(-)

Claudin 4(-)

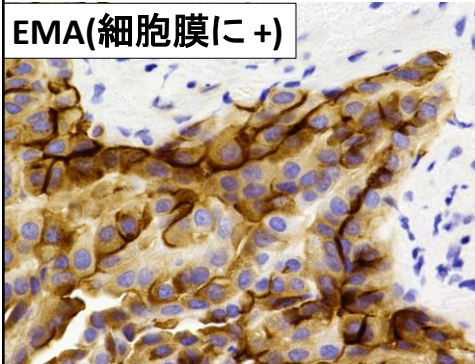
TTF-1(-)

良性と悪性の判定マーカー

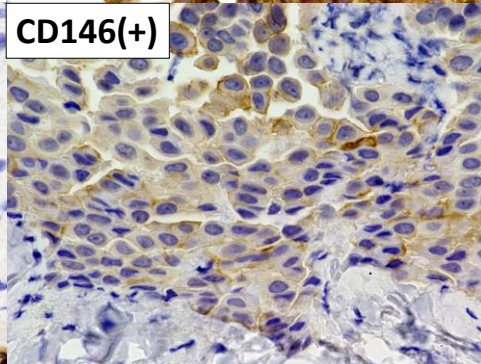
Glut-1(+)



EMA(細胞膜に +)



CD146(+)



設問

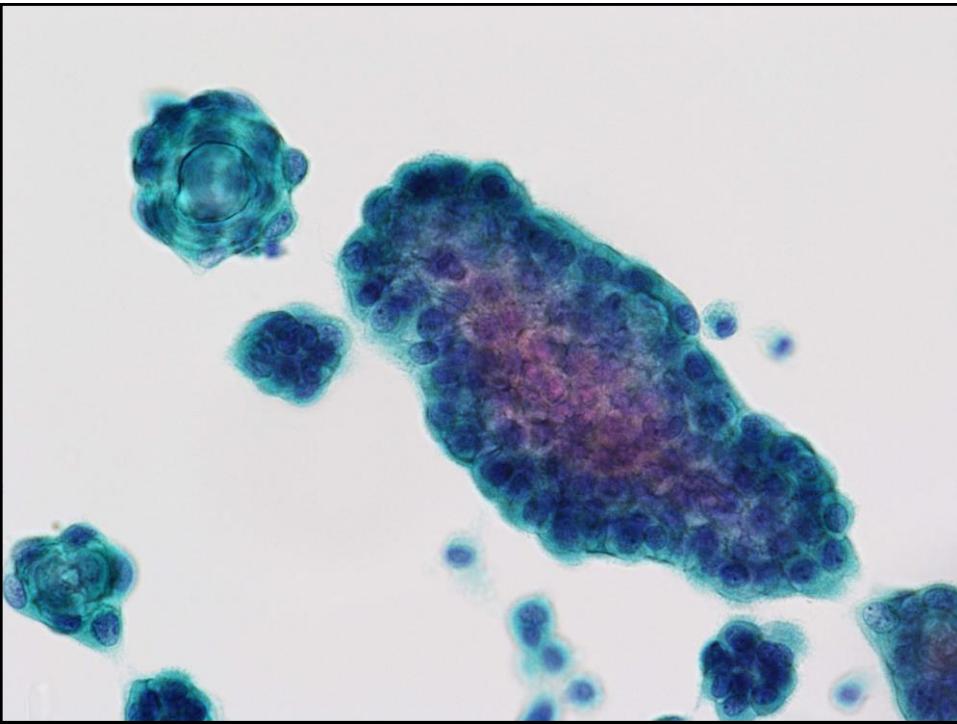
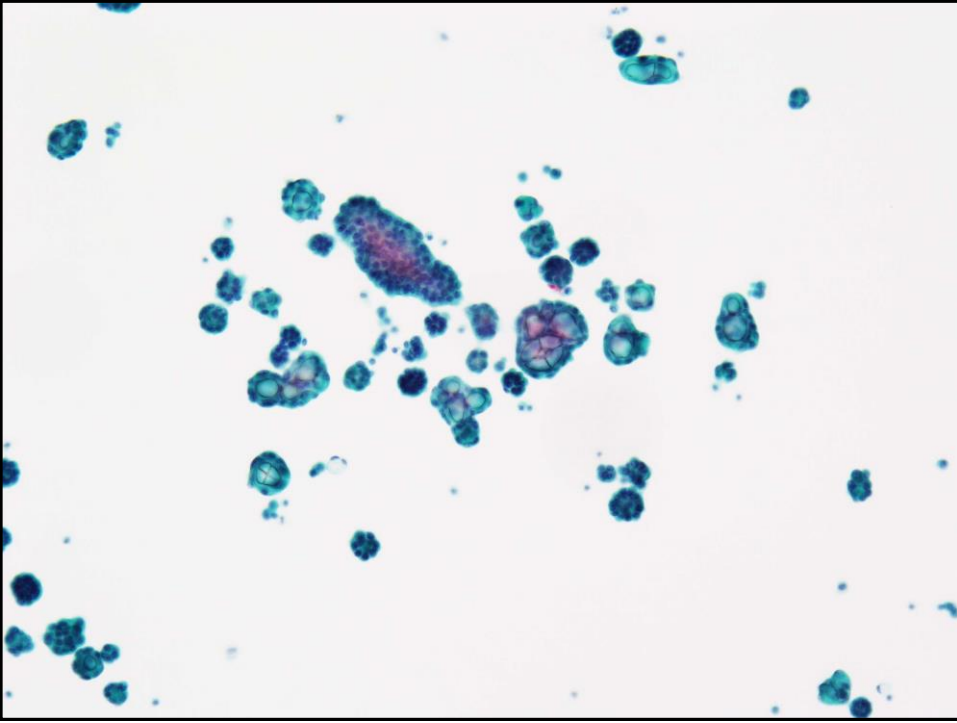
- 1) 腺癌
- 2) 悪性中皮腫
- 3) 悪性リンパ腫
- 4) 反応性中皮細胞

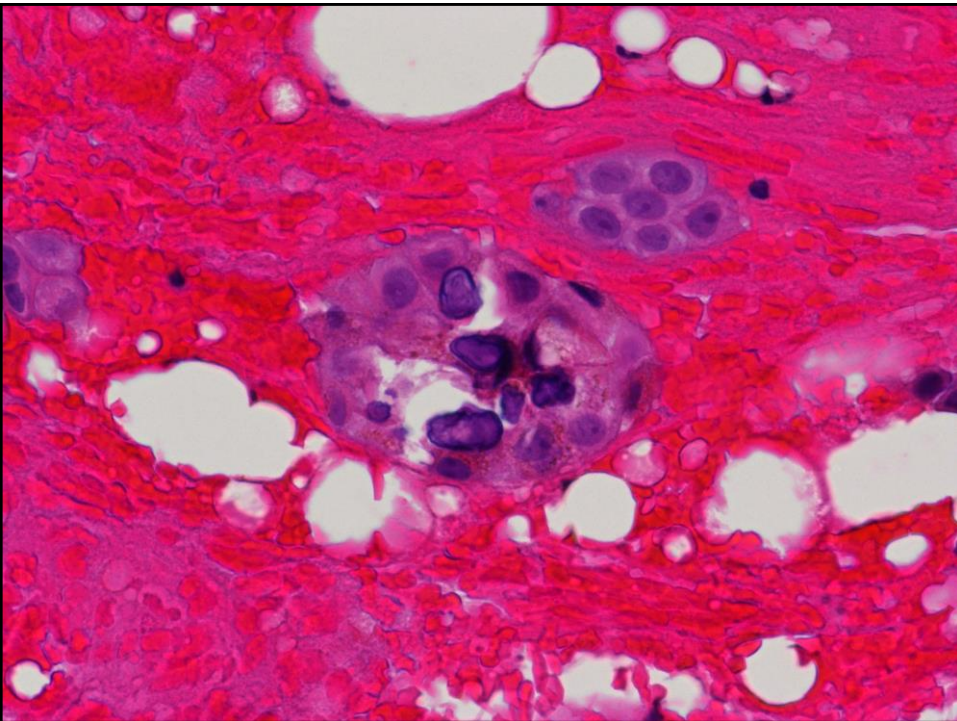
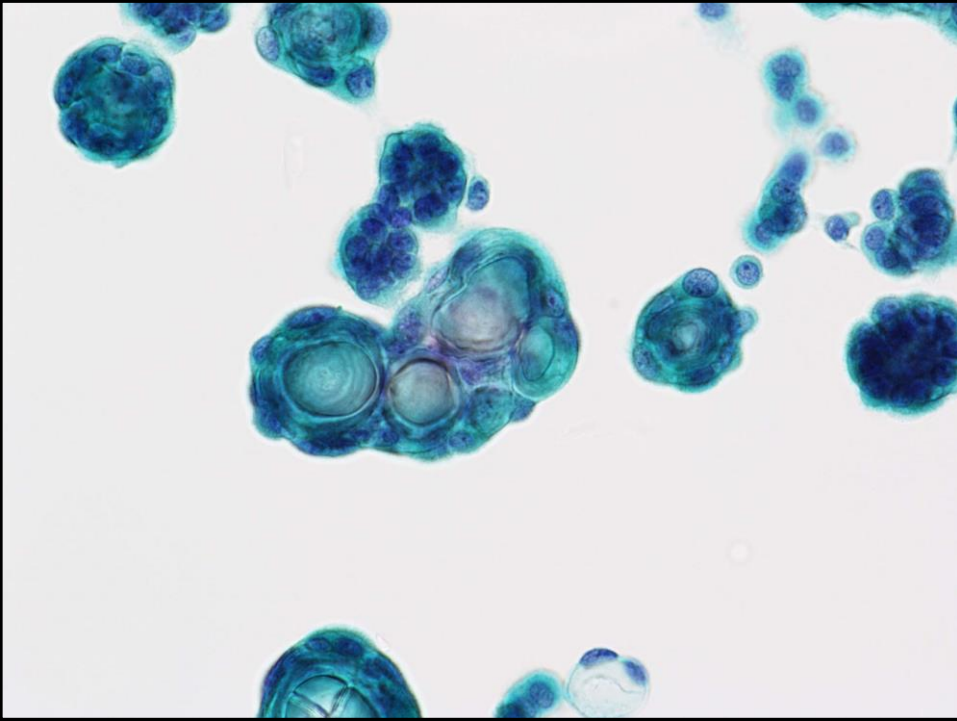
症例 (砂粒小体が目立つ症例)

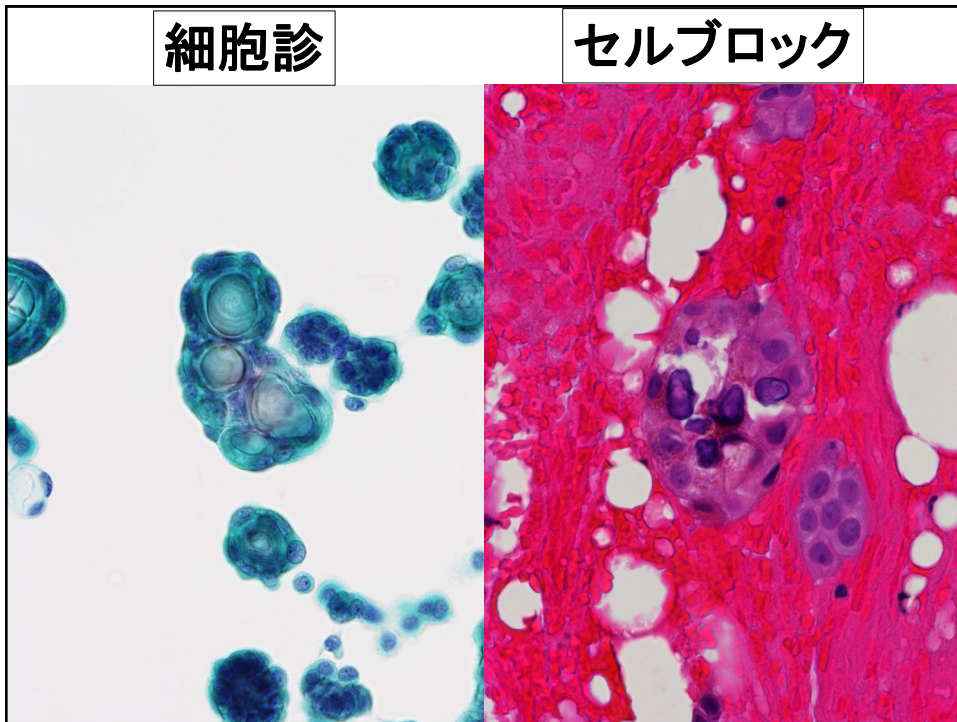
50歳代、男性

胸水貯留

生検で、上皮型中皮腫と診断されている。

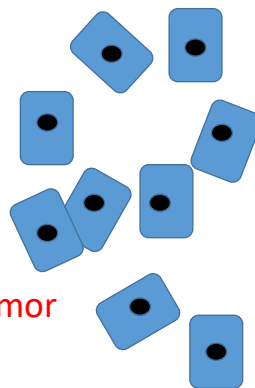






上皮様異型細胞の鑑別のピットホール

- 肺癌の浸潤および播種
- 上皮型中皮腫
- 転移性腫瘍
- 胸腺上皮腫瘍の播種
- **血管系腫瘍**
 - 上皮様血管内皮腫
 - 血管肉腫
- 高分化型乳頭状中皮腫
- アデノマトイド腫瘍
- **Desmoplastic small round cell tumor**
- など



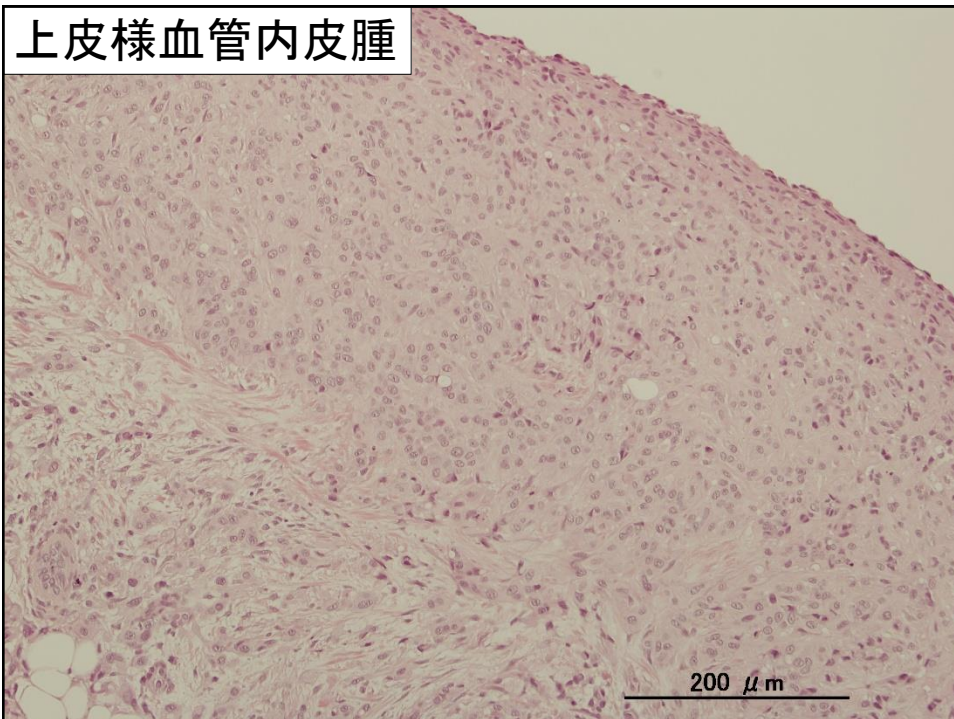
上皮様腫瘍細胞がみられ、ケラチンが陰性 や弱陽性の時

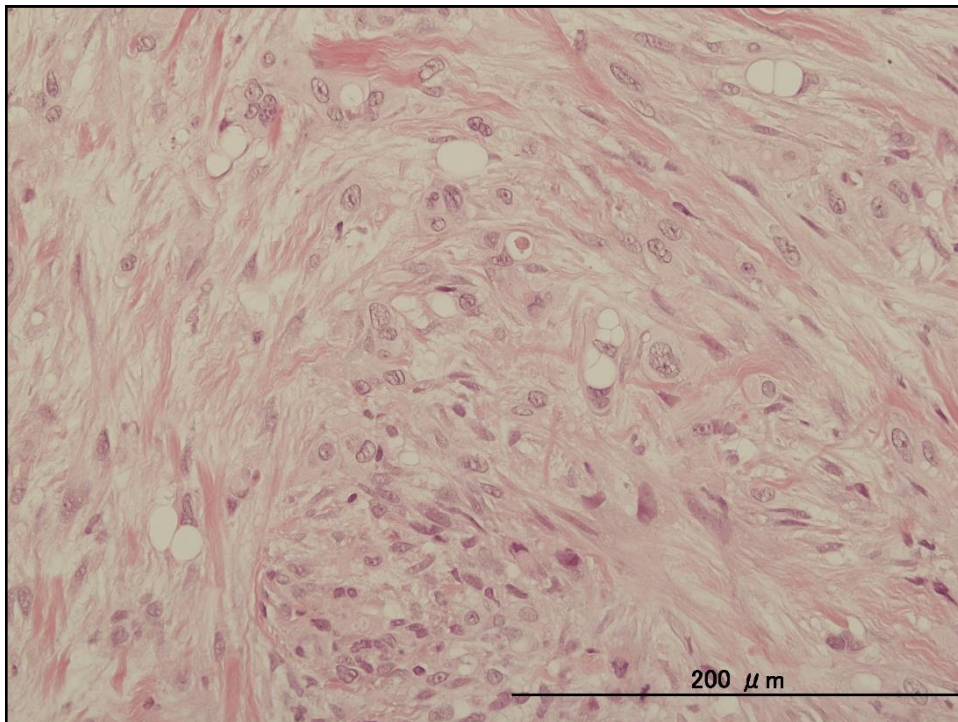
血管系腫瘍(上皮様血管内皮腫, 血管肉腫)をルールアウトする必要がある。

⇒ CD34, CD31 などの血管マーカーを染めろ。

注: 血管系腫瘍では、中皮マーカーの D2-40 が50%程度で陽性となる

上皮様血管内皮腫

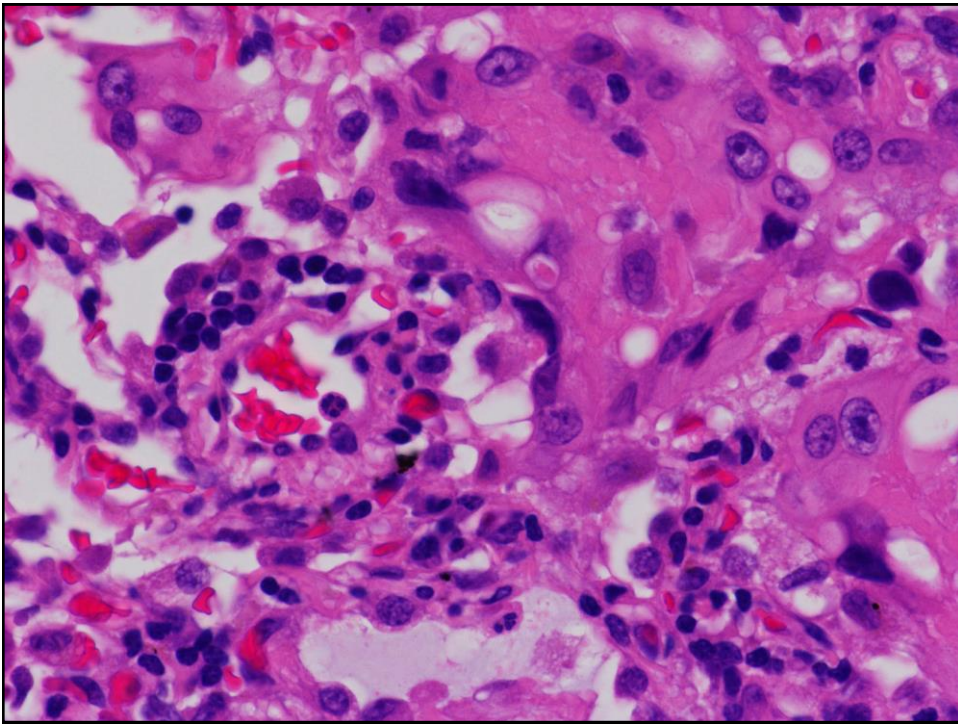




類上皮血管上皮腫と乳癌の転移の鑑別に苦慮することがある。

血管系腫瘍の細胞内管腔と乳癌の細胞内腺腔との鑑別が意外に難しい。

乳癌の免疫染色のパターンに非典型な場合は、CD31 や CD34 などを加える必要がある。



Desmoplastic small round cell tumor で、時に上皮型中皮腫と形態が類似する場合がある。

ケラチンと WT1 が陽性となるため、注意が必要。

中皮腫としては非典型と思われ、WT-1 以外の中皮マーカーが陰性の場合には、考慮する必要がある。

総括2

中皮腫細胞と腺癌細胞との鑑別に特に重要な所見

- 核形不整 (中皮腫<腺癌)
- 中心核 or 偏在核 (中皮腫: 中心核、腺癌: 偏在核)
- 細胞辺縁の不明瞭化 (中皮腫: 不明瞭、腺癌: 明瞭)

- 相互封入像 (中皮腫>腺癌)
- Hump 様突起 (中皮腫>腺癌)
- Collagenous stroma (中皮腫>腺癌)

中皮腫と癌腫の鑑別

- Papanicolau 染色、Giemsa 染色、PAS 染色などの通常の体腔液細胞標本で、中皮腫を診断することは勧められていない。

- 中皮腫を疑ったら、セルブロックなどで免疫染色



- 中皮腫の陽性マーカーと陰性マーカーをそれぞれ2ヶ以上の検討が必要

中皮腫の陽性マーカーと陰性マーカー

- 陽性マーカー

カルレチニン、WT-1、D2-40

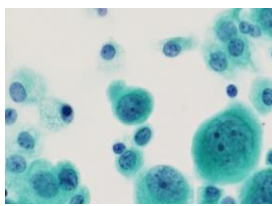
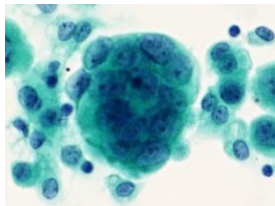
- 陰性マーカー

CEA, MOC31, Ber-Ep4, Claudin4

TTF-1 (肺腺癌との鑑別), Napsin A (肺腺癌との鑑別)

中皮腫細胞と反応性中皮細胞との鑑別に特に重要な所見

- 均一な細胞の増殖
- 2核以上の**多核細胞**の増加 (中皮腫>反応性中皮)
- 細胞の**大きさ** (中皮腫>反応性中皮)
- 核の**大きさ** (中皮腫>反応性中皮)
- **Hump** 様突起 (中皮腫>反応性中皮)
- **Collagenous stroma** (中皮腫>反応性中皮)
- **窓形成** (中皮腫<反応性中皮)



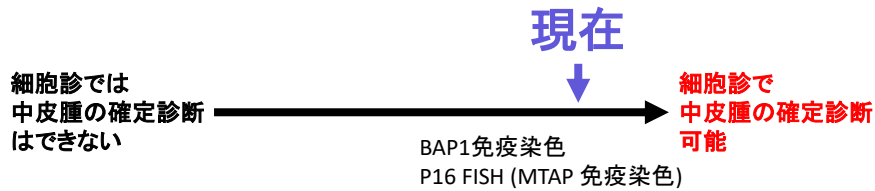
悪性中皮腫と反応性中皮細胞の鑑別に有用な抗体

セルブロックによる免疫染色

この結果のみで、診断することは勧められていない

	上皮型中皮腫	反応性中皮細胞
EMA	細胞膜に +	-
Glut-1	+	-
CD146	+	-
Desmin	-	+

細胞診での中皮腫の確定診断が可能が近くなっている。



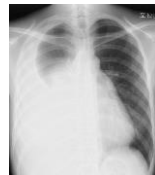BAP1 の免疫染色と p16 FISH が、体腔液細胞診での中皮腫の診断に有用と報告されている。

Harry C. Hwang, et al. Utility of BAP1 Immunohistochemistry and p16 (CDKN2A) FISH in the Diagnosis of Malignant Mesothelioma in Effusion Cytology Specimens. Am J Surg Pathol 2016;40:120-126

BAP1 と MTAP の免疫染色が、体腔液細胞診での中皮腫の診断に有用と報告されている。

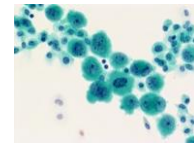
Kinoshita Y, et al. A combination of MTAP and BAP1 immunohistochemistry in pleural effusion cytology for the diagnosis of mesothelioma. Cancer. 2018 Jan;126(1):54-63

Outline

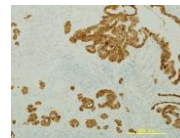


1) 胸膜疾患の臨床
内科医が胸水を診るときに、何を考えているか

2) 代表的な胸膜疾患



3) 悪性中皮腫などの細胞像や
免疫染色など


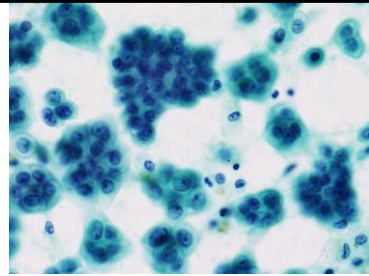


4) 稀な疾患が日々の臨床に混じってくる

5) まとめ

上皮様異型細胞の鑑別

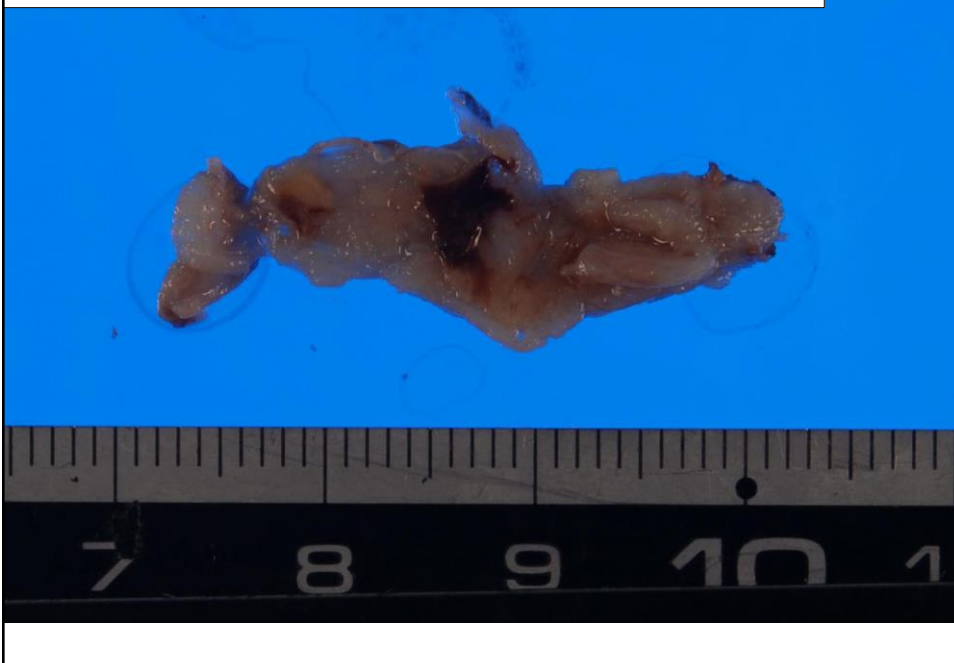- 肺癌の浸潤および播種
- 上皮型中皮腫
- 転移性腫瘍
 - 胸腺上皮腫瘍の播種
 - 血管系腫瘍
 - 上皮様血管内皮腫
 - 血管肉腫
 - 高分化型乳頭状中皮腫
 - アデノマトイド腫瘍
 - など



症例

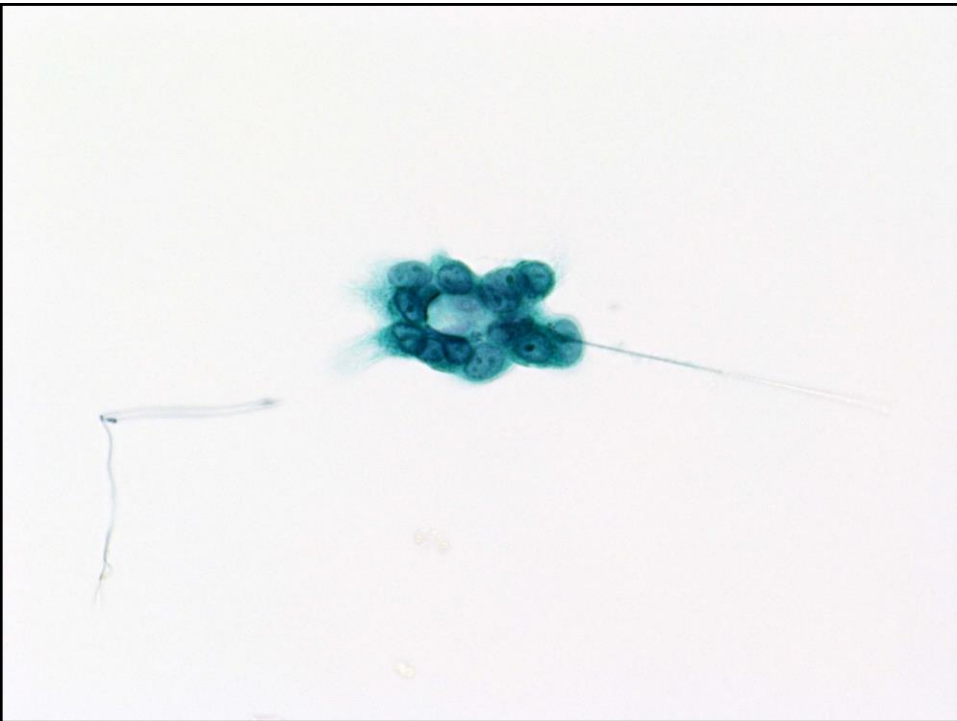
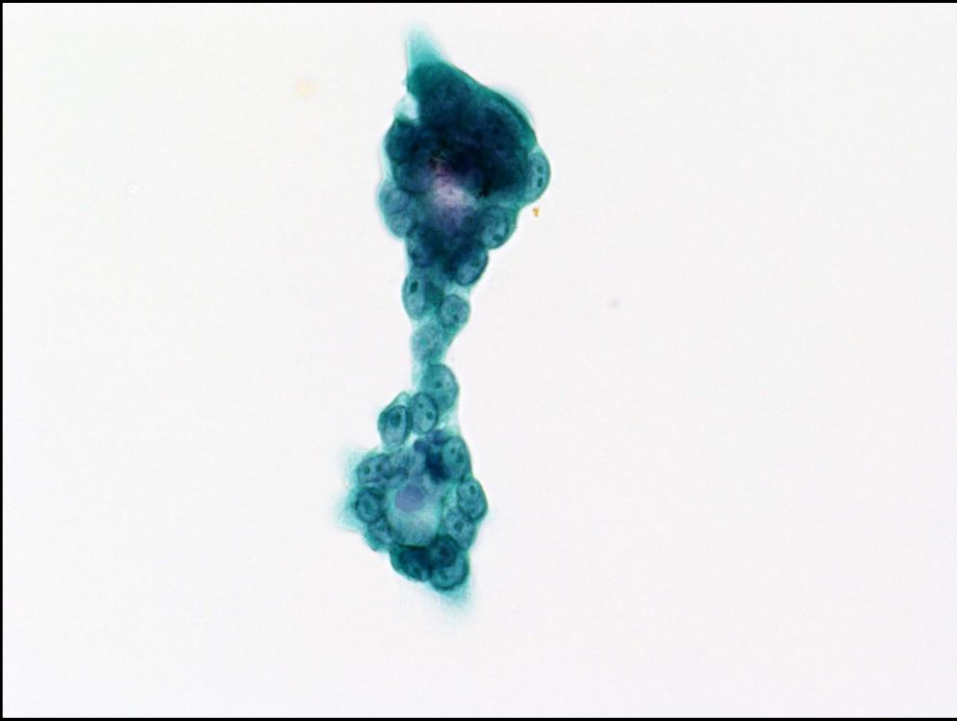
- 60歳代、女性
- 右中葉の肺腺癌のため、手術。
- 手術時に、壁側胸膜に、小乳頭状病変を認める。

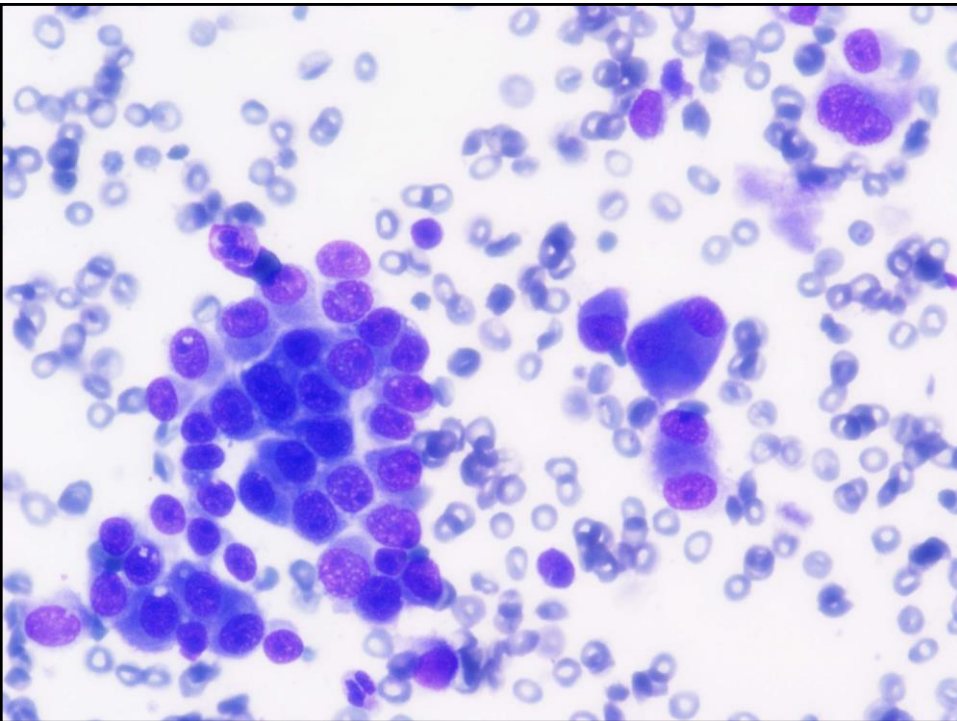
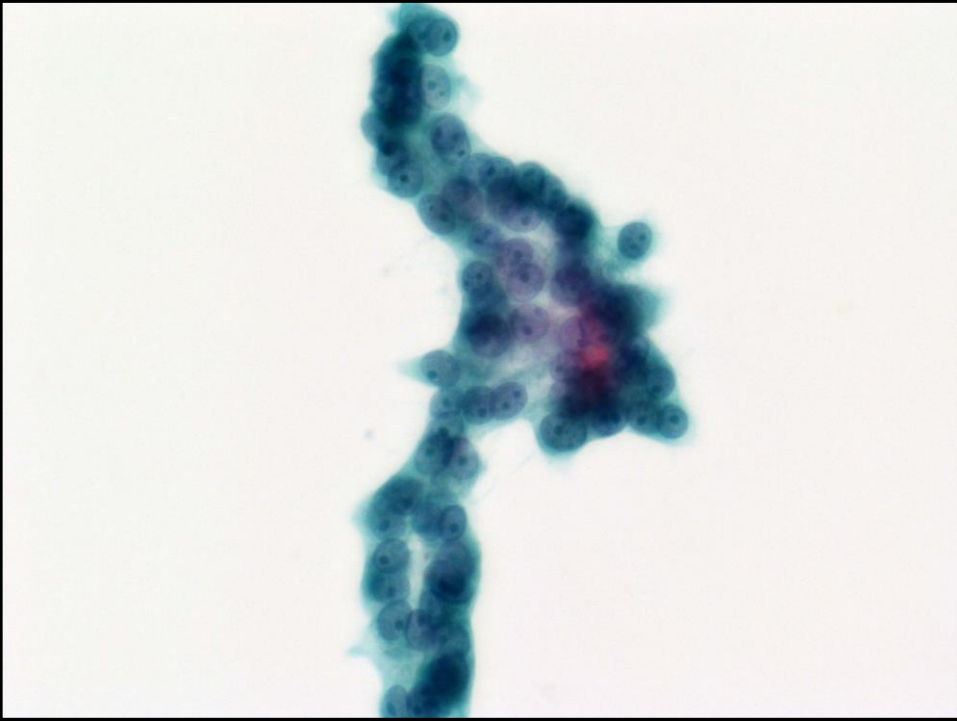
手術中に発見された壁側胸膜の乳頭状病変



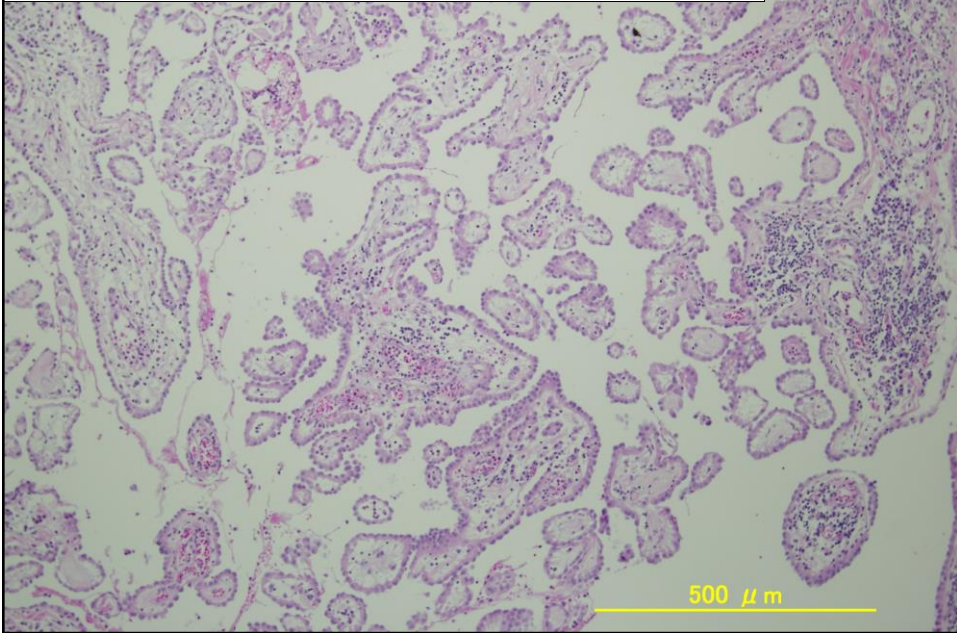
設問

- 1) 高分化型乳頭状中皮腫
- 2) 悪性中皮腫
- 3) アデノマトイド腫瘍
- 4) 反応性中皮細胞

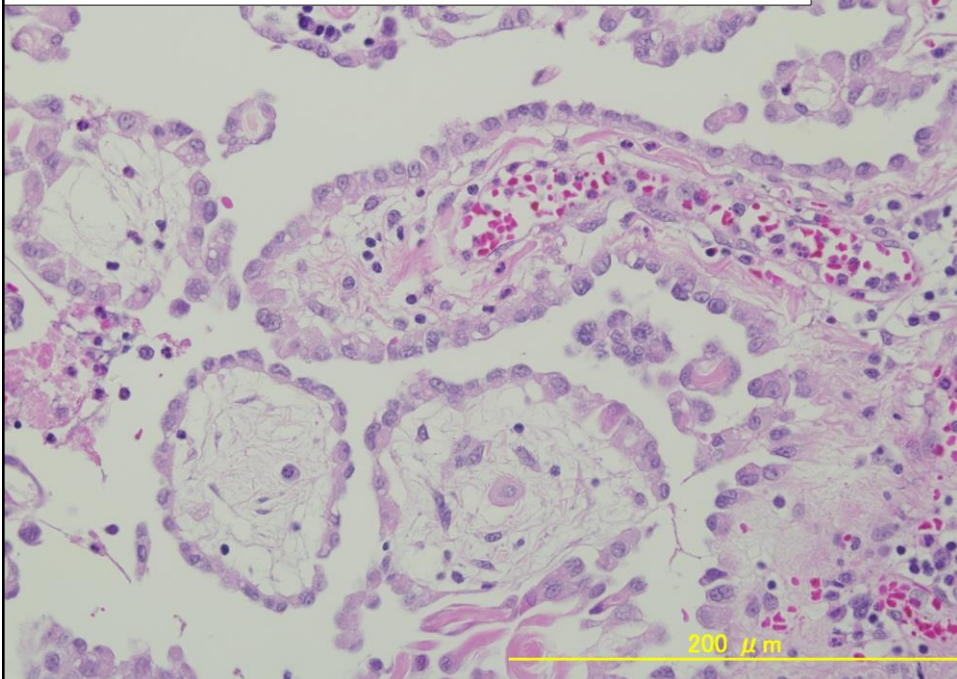


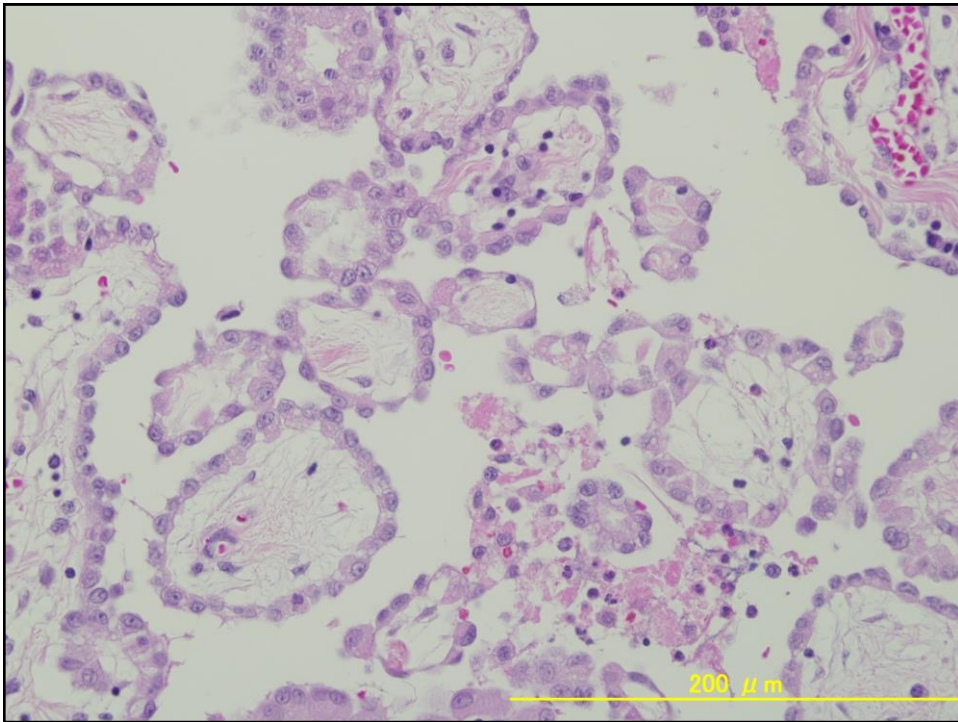


myxoid fibrovascular core を一層の比較的異型の軽度な細胞が覆っている。



異型細胞は、1ヶの核小体を持ち、軽度の核クロマチンの増加している





高分化型乳頭状中皮腫

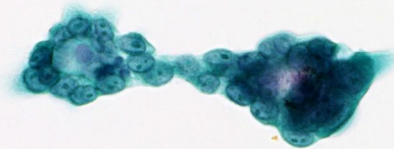
Well differentiated papillary
mesothelioma
(WDPM)

(中皮腫パネルで検討した結果)

高分化型乳頭状中皮腫

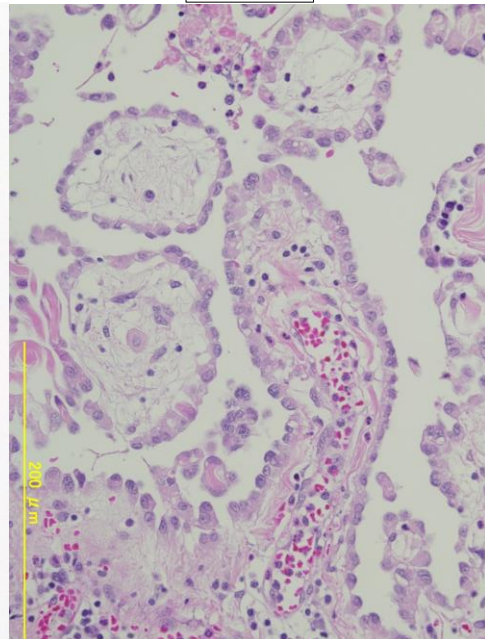
- 中皮細胞性腫瘍
- 異型の乏しい中皮細胞が、乳頭状増殖
- 良性の経過

細胞診



乳頭状集塊
間質に一層の中皮細胞が覆っている
(この症例では、核小体明瞭)
核の大きさ:リンパ球の2倍程度
細胞の大きさ:リンパ球の3倍程度
N/C 比は高い

組織



悪性中皮腫と高分化型乳頭状中皮腫(良性)との鑑別に、悪性中皮腫と反応性中皮細胞の鑑別所見も適応できるかも？

- 均一な細胞の増殖
- 2核以上の**多核細胞**の増加 (中皮腫>反応性中皮)
- 細胞の**大きさ** (中皮腫>反応性中皮)
- 核の**大きさ** (中皮腫>反応性中皮)
- **Hump** 様突起 (中皮腫>反応性中皮)
- **Collagenous stroma** (中皮腫>反応性中皮)
- **窓形成** (中皮腫<反応性中皮)

高分化型乳頭状中皮腫と**高分化型乳頭状中皮腫類似の悪性中皮腫**が存在する。

現場での**診断**には苦慮する。

EMA, Glut-1, CD146 などの**良悪鑑別マーカー**で**良性**所見を呈することがヒントとなる。

家族性の症例では、BAP1が消失する症例の報告があるため、BAP1消失は決定的な所見とはならない。

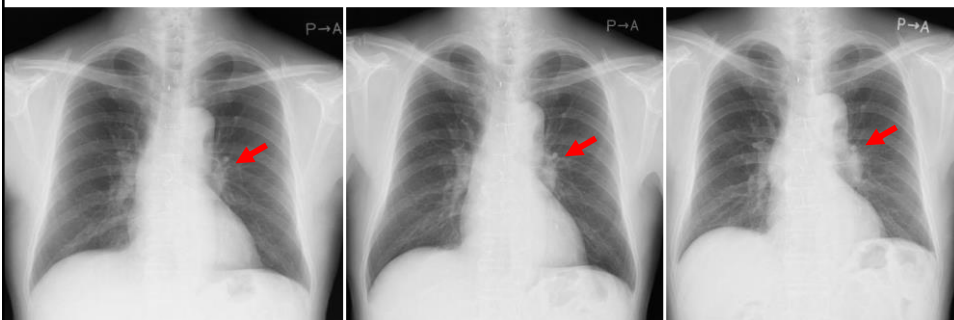
70歳代、男性

7年前の胸部レントゲン写真にて、左肺門部に腫瘍陰影。

3年前の胸部レントゲン写真にて、軽度の増大。

今回、胸腔鏡下縦隔腫瘍摘出術。

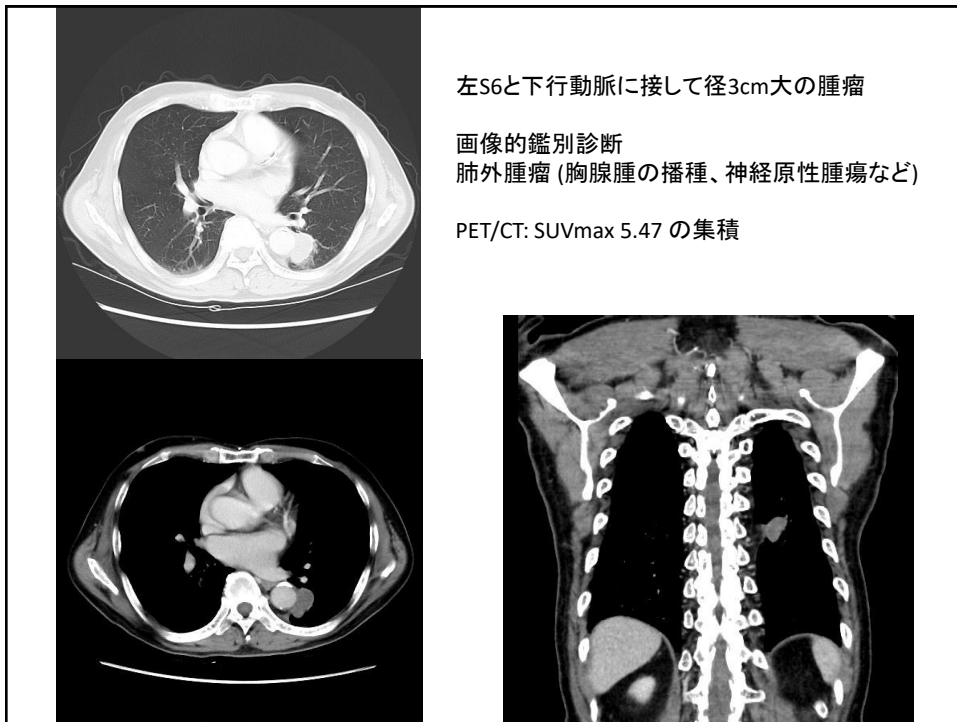
胸部レントゲン写真の経過



7年前

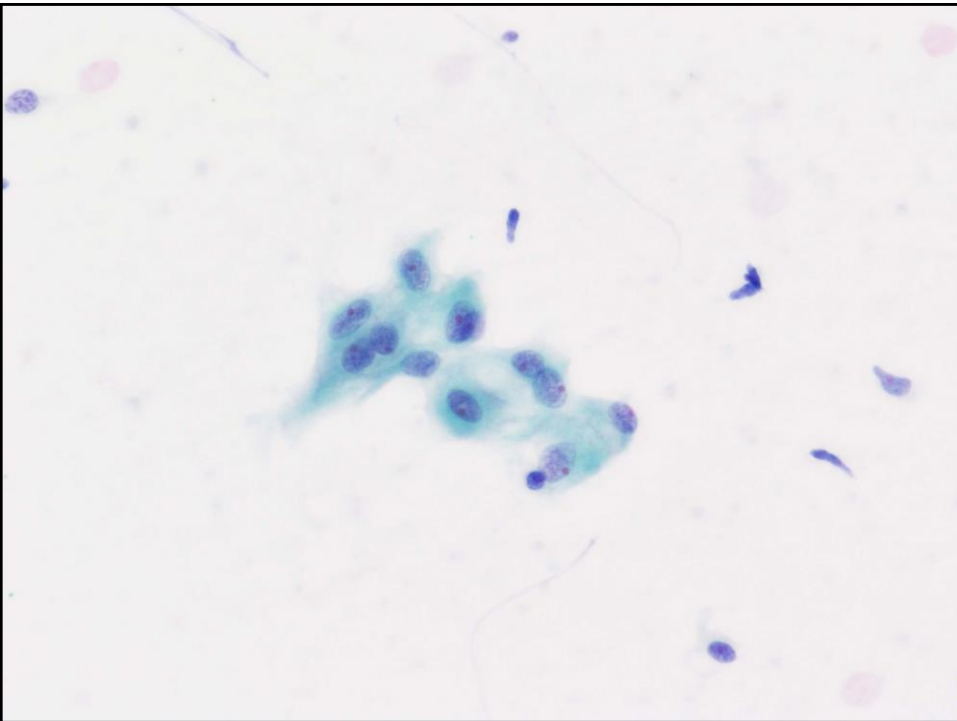
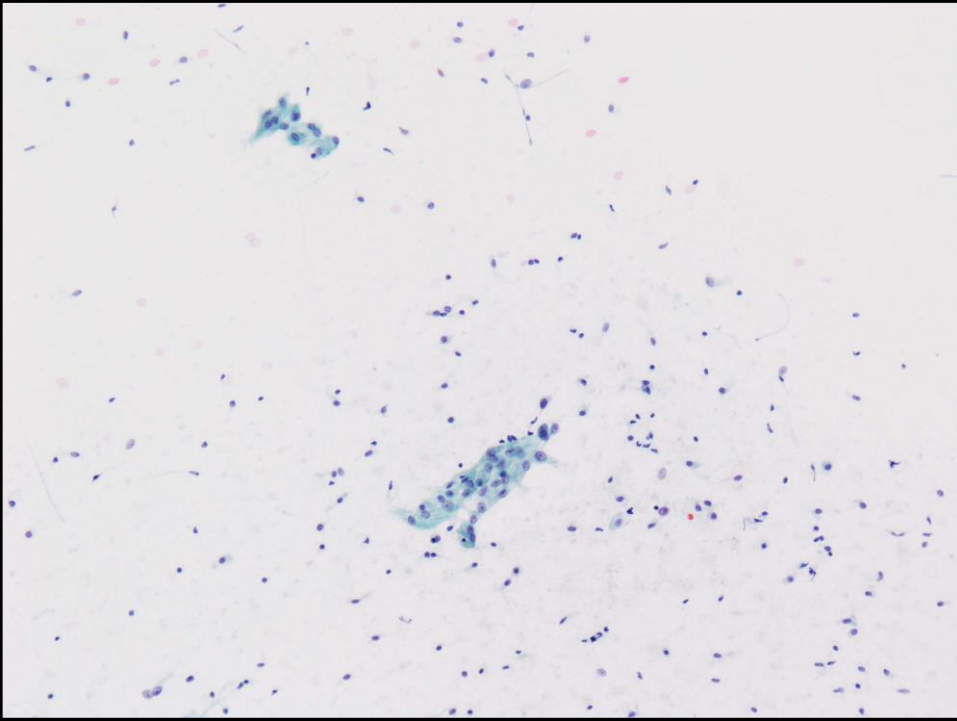
3年前

入院時

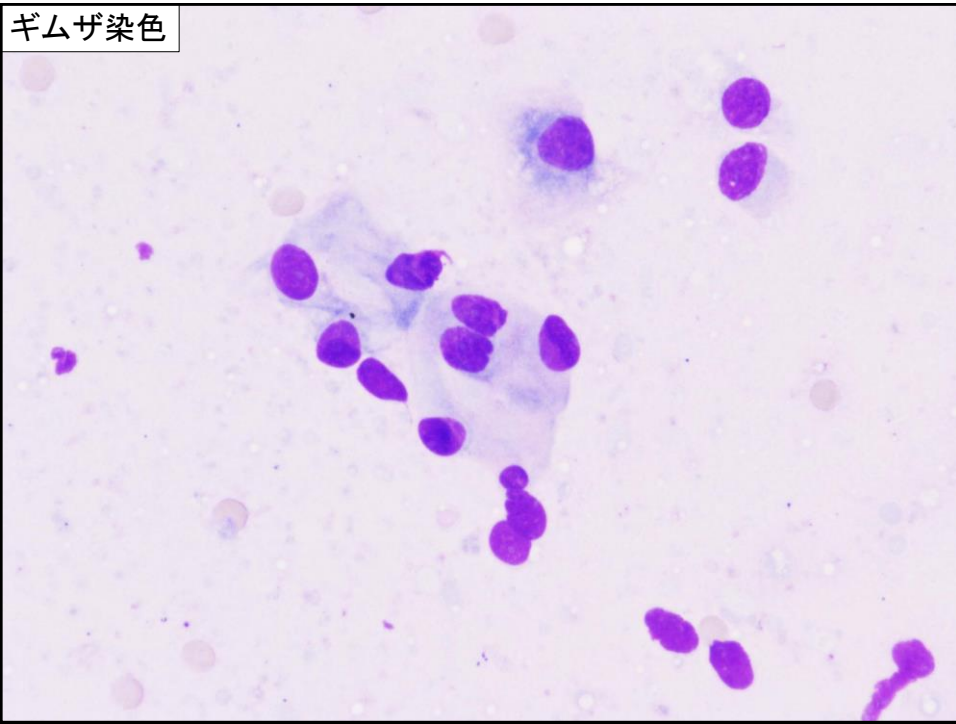


設問

- 1) 高分化型乳頭状中皮腫
- 2) 悪性中皮腫
- 3) アデノマトイド腫瘍
- 4) 反応性中皮細胞

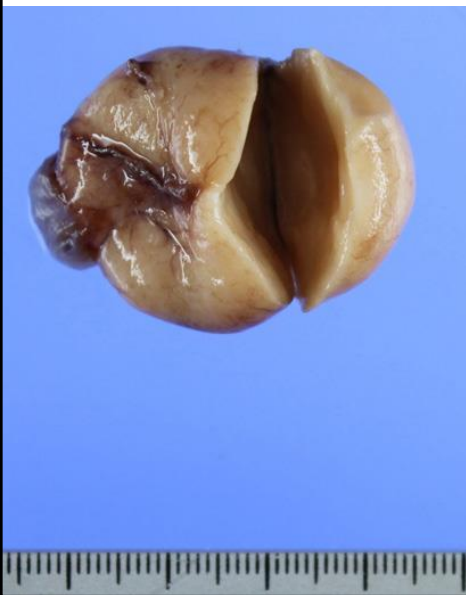

ギムザ染色

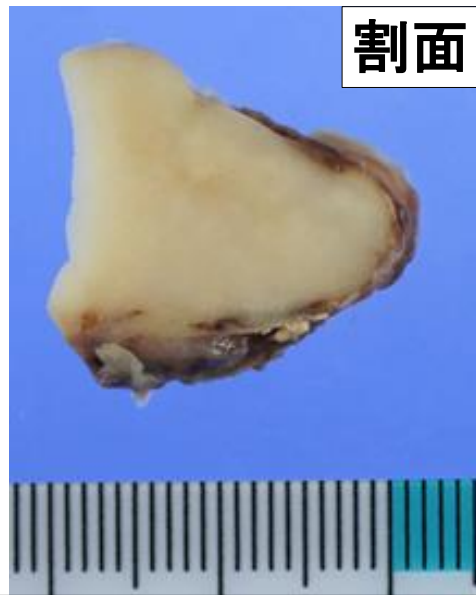


肉眼所見

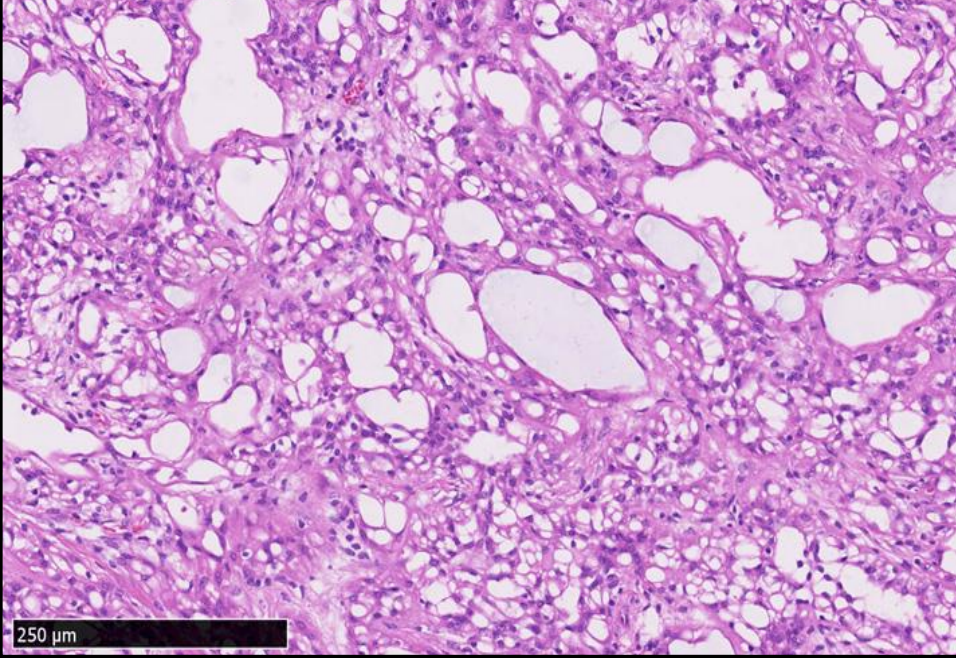
28x23x17 mm大の胸膜腫瘍
境界明瞭な白色結節
周囲に多房性嚢胞を伴う



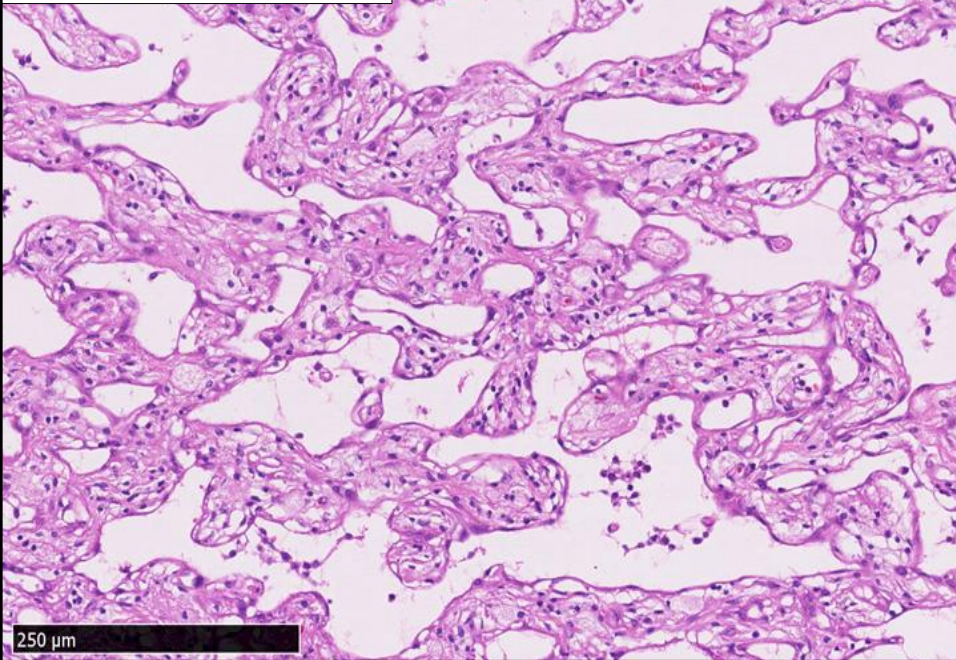
断面

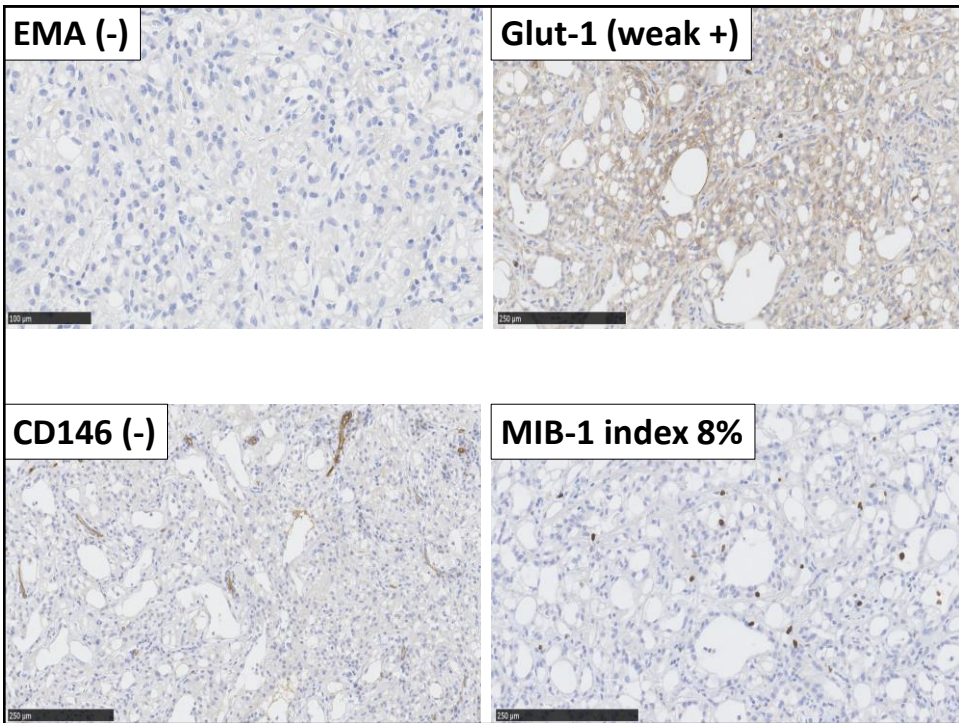
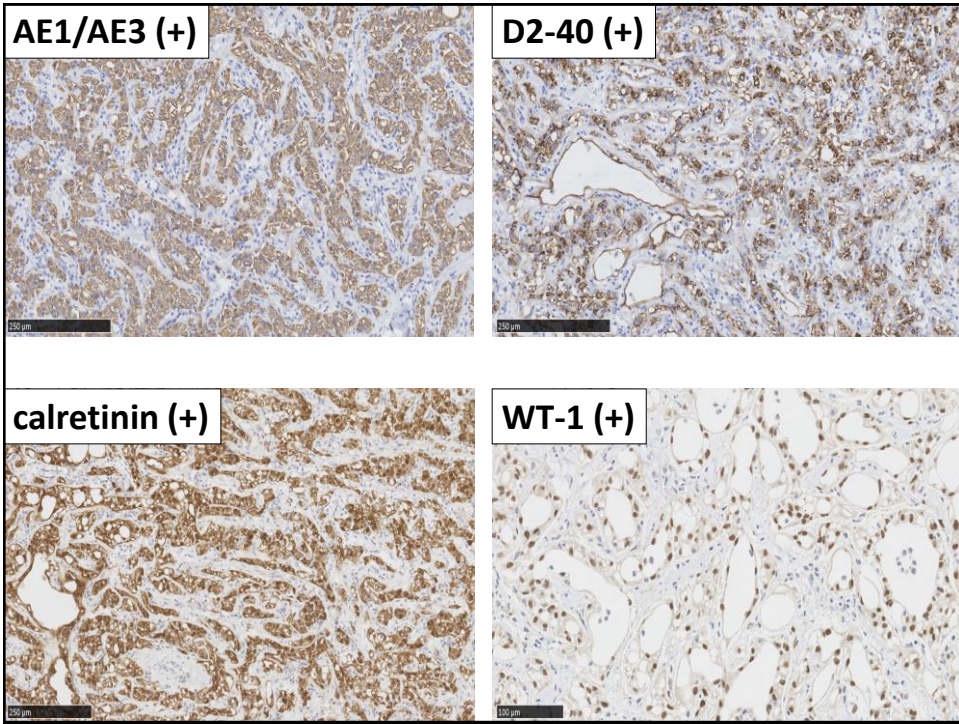


Microcystic growth



リンパ管腫様の構造





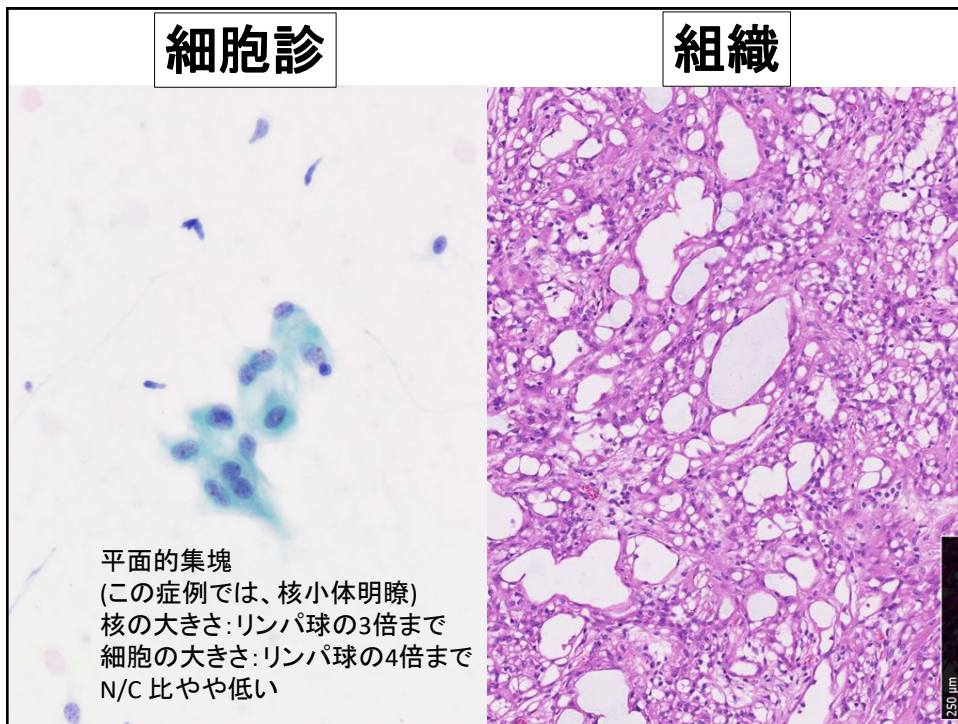
胸膜のアデノマトイド腫瘍 Adenomatoid tumor of the pleura

(中皮腫パネルで検討した結果)

胸膜のアデノマトイド腫瘍

- 良性の中皮細胞性腫瘍
- 婦人科領域で認められるアデノマトイド腫瘍と同様の組織像

(呼吸器病理の先生方の中に、婦人科領域のアデノマトイド腫瘍とは異なる疾患と言う先生方がいる)



悪性中皮腫とアデノマトイド腫瘍(良性)
との鑑別に、悪性中皮腫と反応性中皮細胞
の鑑別所見も適応できるかも？

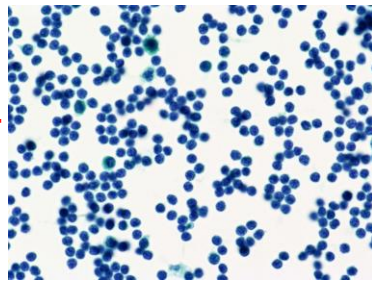
- 均一な細胞の増殖
- 2核以上の**多核細胞**の増加 (中皮腫>反応性中皮)
- 細胞の**大きさ** (中皮腫>反応性中皮)
- 核の**大きさ** (中皮腫>反応性中皮)
- **Hump** 様突起 (中皮腫>反応性中皮)
- **Collagenous stroma** (中皮腫>反応性中皮)
- **窓形成** (中皮腫<反応性中皮)

アデノマトイド腫瘍と悪性中皮腫の
adenomatoid variant と鑑別が困難。


EMA, Glut-1, CD146, BAP1などの良悪鑑別
マーカーで良性所見を呈することがヒントと
なる。

裸核状異型細胞の鑑別

- 肺小細胞癌の浸潤
- 悪性リンパ腫などの血液腫瘍の浸潤
- 転移性腫瘍

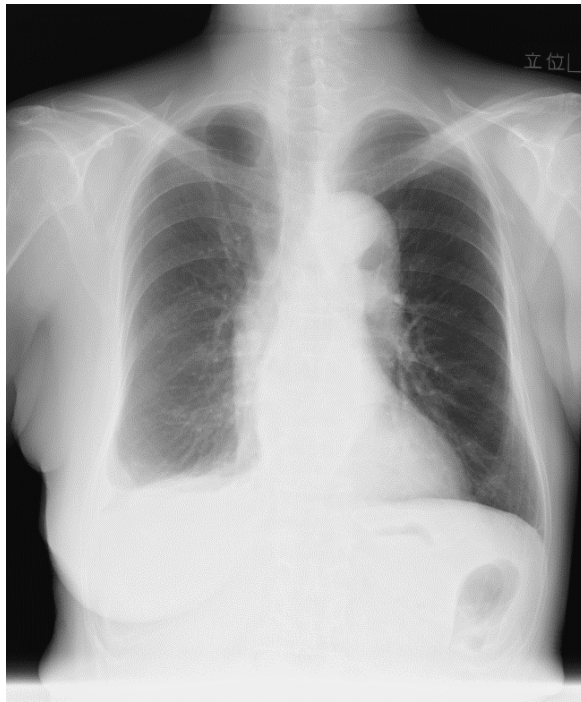


- 原発性体腔液リンパ腫
- ユーイング肉腫
- 胸腺腫の播種
- 線維形成性小円形細胞腫瘍
など



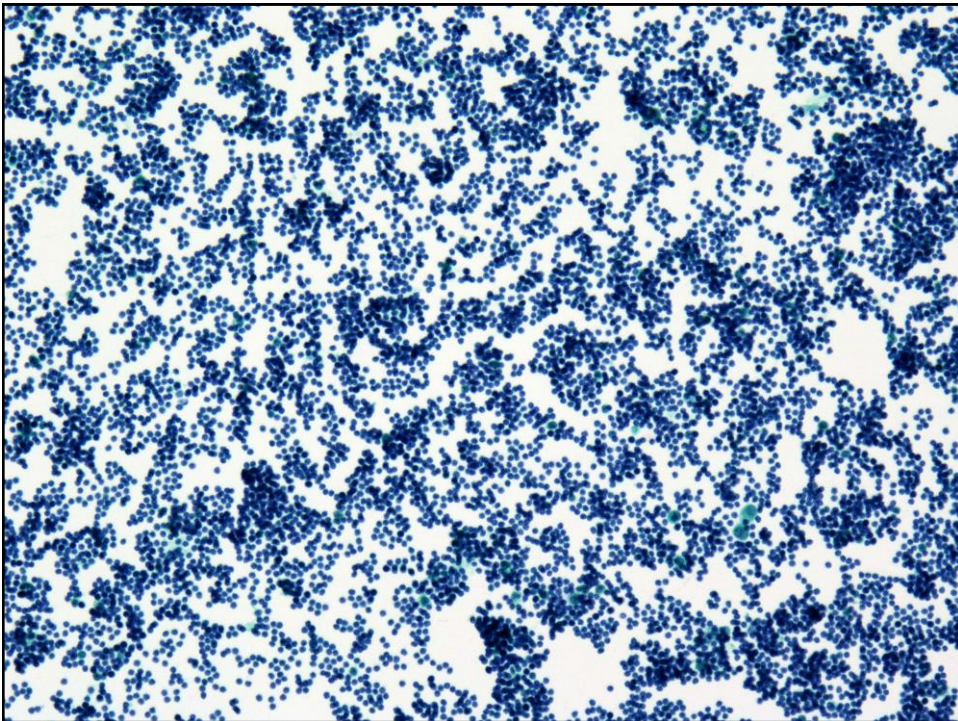
症例

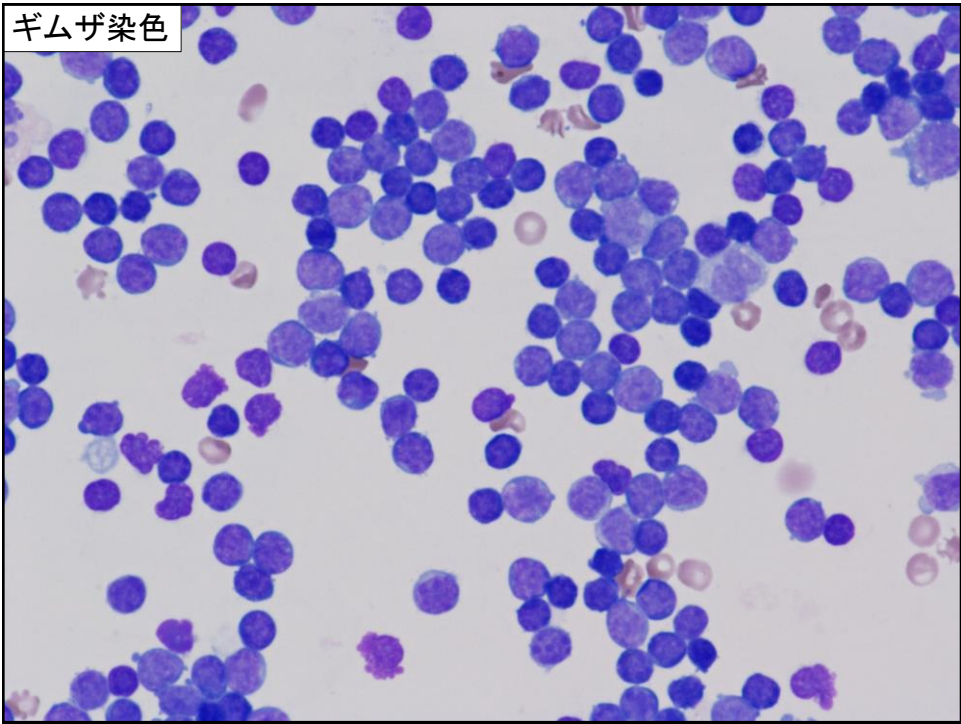
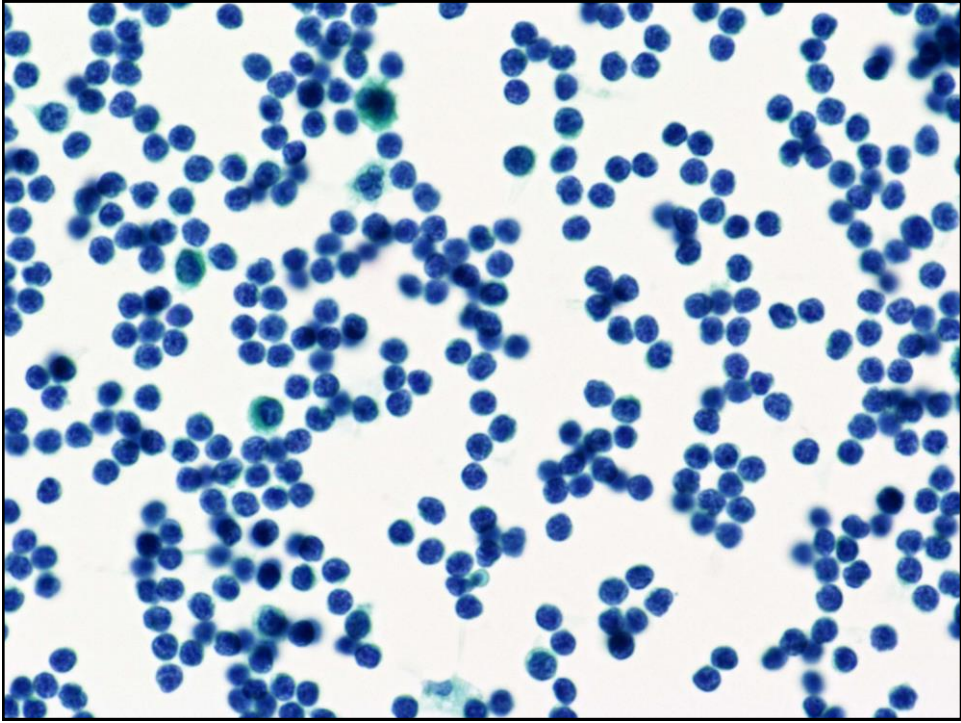
- 80歳代、女性。
- 胸部レントゲン写真にて、右胸水。

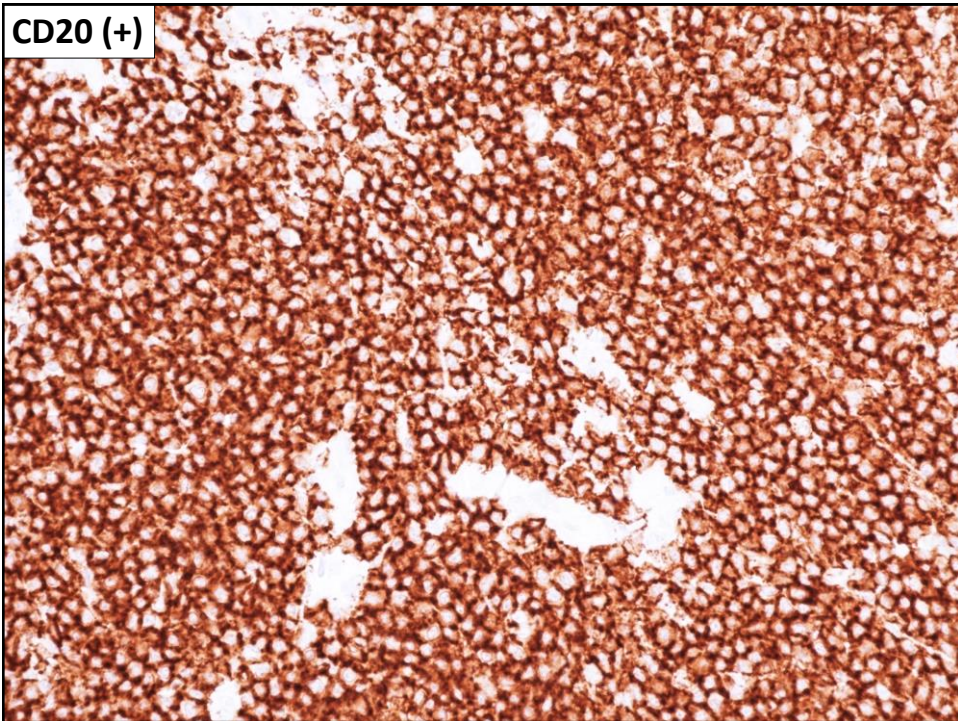
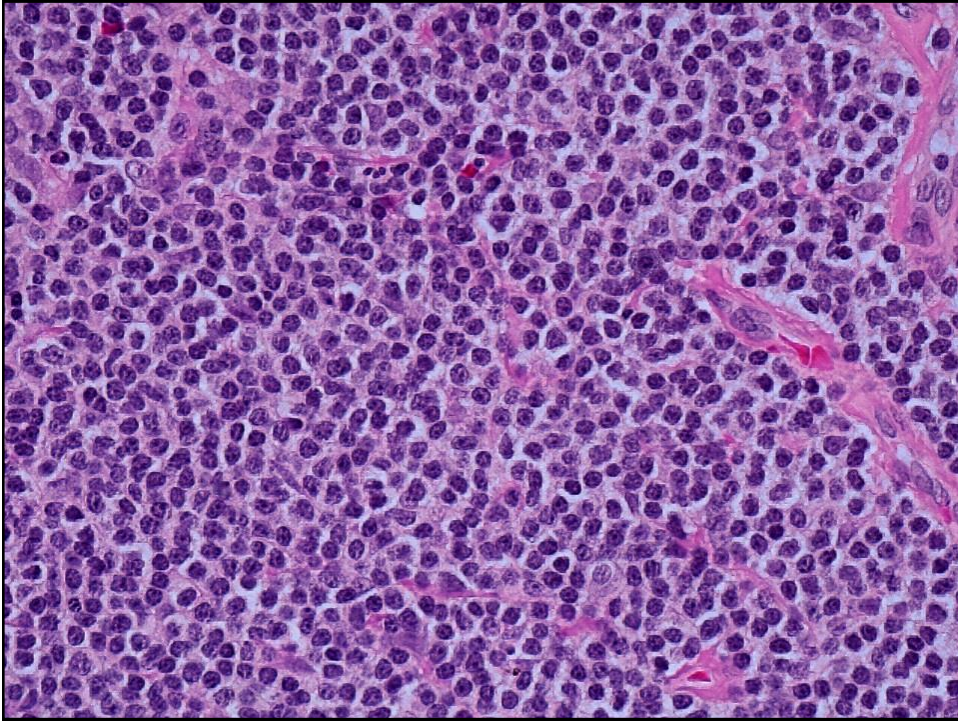


設問

- 1) 悪性リンパ腫
- 2) 結核性胸膜炎
- 3) 胸腺腫の播種
- 4) 肺小細胞癌の播種







縦隔の低悪性度B細胞性 リンパ腫の胸膜浸潤

ときに、B1型胸腺腫の播種と低悪性度リンパ腫との鑑別が問題となる。

B1型胸腺腫播種の胸水に多数の異型の乏しいリンパ球がみられ、生検にても、びまん性にリンパ球浸潤が認められる。

ケラチン、CD20, CD3, TdT (CD1a, CD99)の免疫染色で、胸腺腫と診断可能。
扁平上皮細胞の有無も参考になる。

体腔液には、CD20 や CD79a が
陰性のB細胞性リンパ腫がある

原発性体腔液リンパ腫

- 1) 体腔液に原発するリンパ腫
- 2) HHV8が陽性のB細胞性リンパ腫
- 3) 背景に、HIV を認めることがある


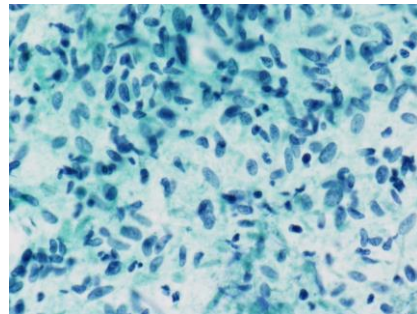
CD20, CD79a が陰性

CD3 などのT細胞マーカーが陽性となることもある

CD30(+), CD138(+), LCA(+), HHV8(+), EMA(+)

紡錘型細胞の鑑別

- **肺癌の浸潤**
 - 小細胞癌
 - 扁平上皮癌
 - 肉腫様癌
- **肉腫型中皮腫**
- **転移性腫瘍**
- **孤立性線維性腫瘍**
- 滑膜肉腫
- 石灰化線維性腫瘍
- デスモイド腫瘍
- など



症例

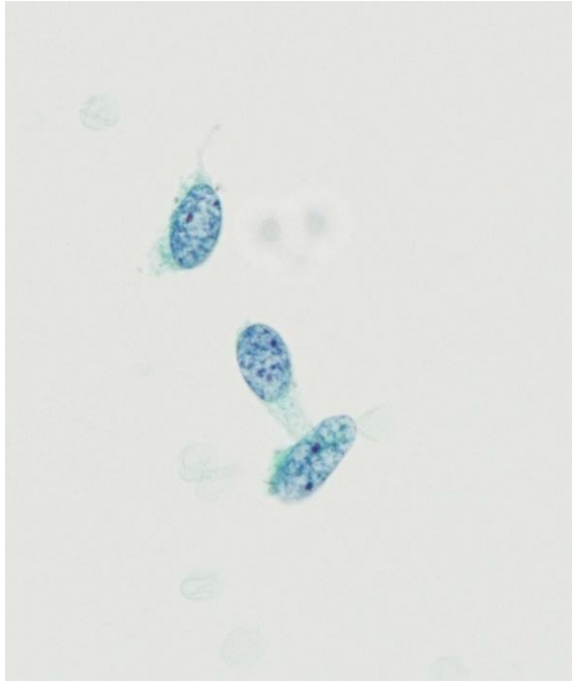
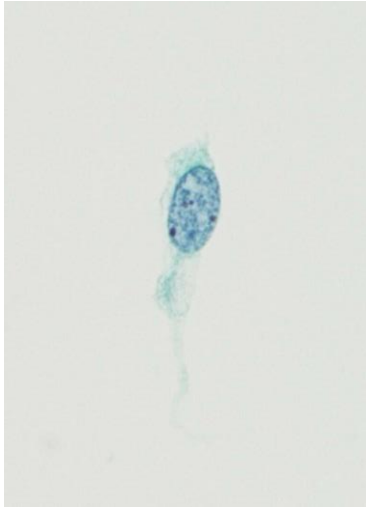
50歳代、女性

左胸腔を埋める巨大腫瘤

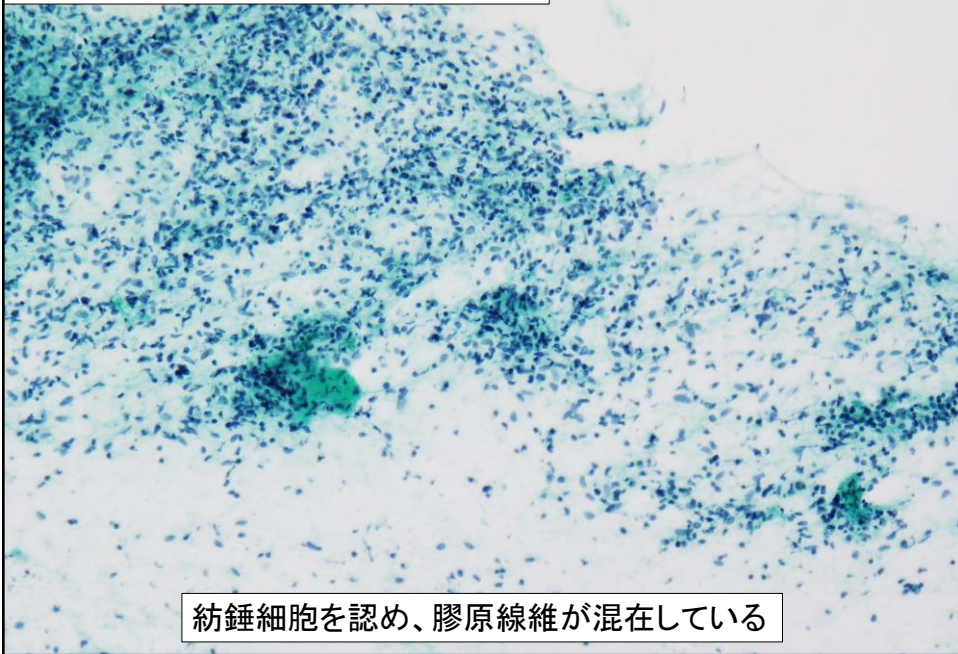
設問

- 1) 肉腫型中皮腫
- 2) 肺の癌肉腫の播種
- 3) 孤立性線維性腫瘍 SFT
- 4) 滑膜肉腫

穿刺細胞診

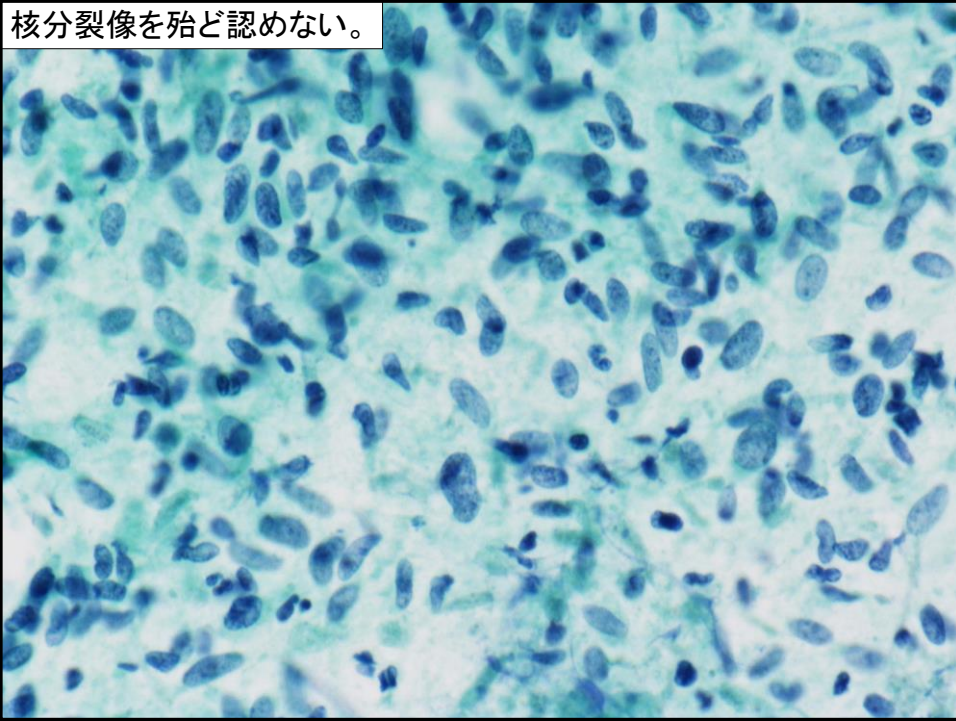


手術検体スタンプ細胞診

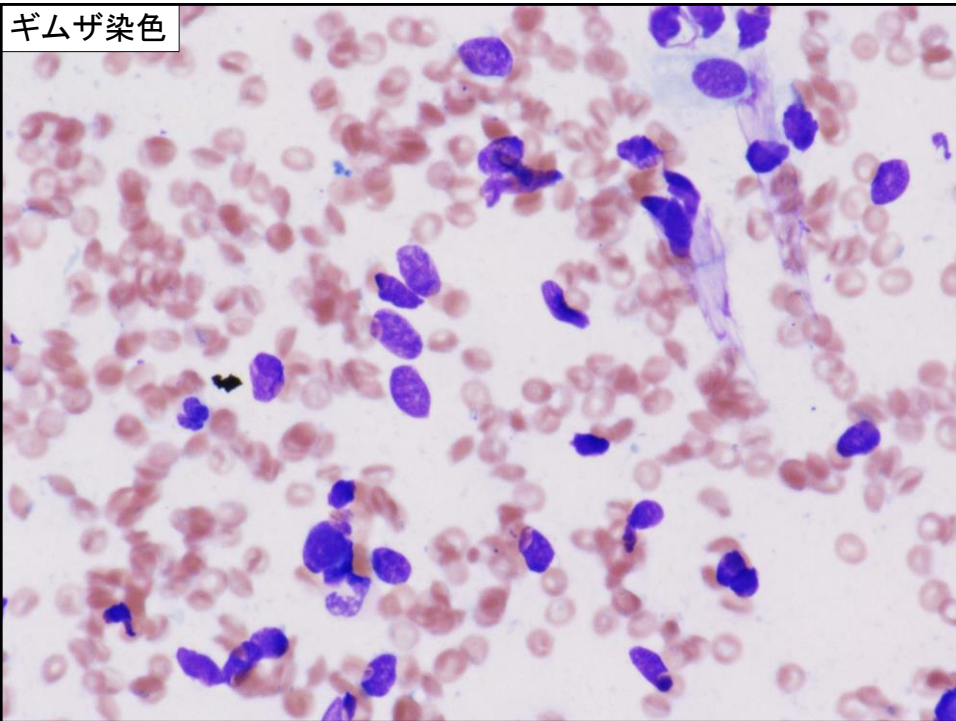


紡錘細胞を認め、膠原線維が混在している

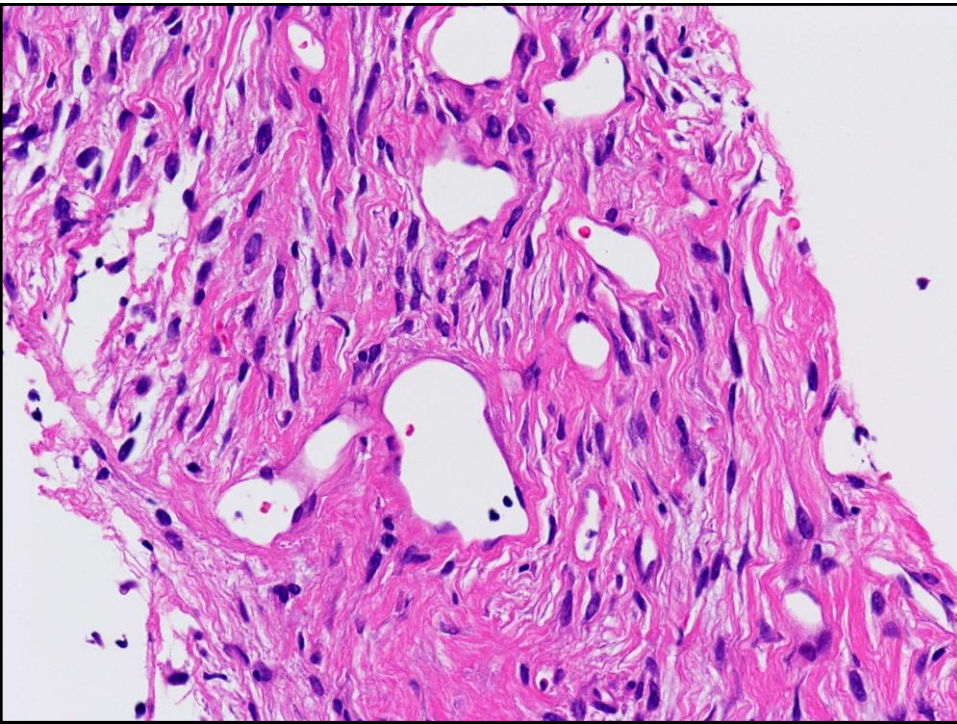
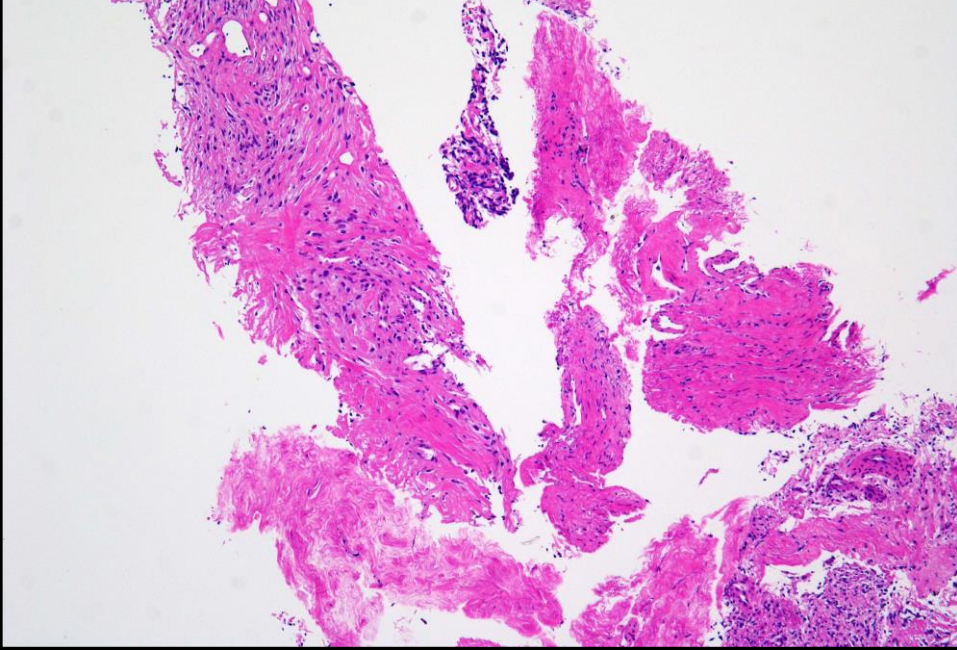
核分裂像を殆ど認めない。

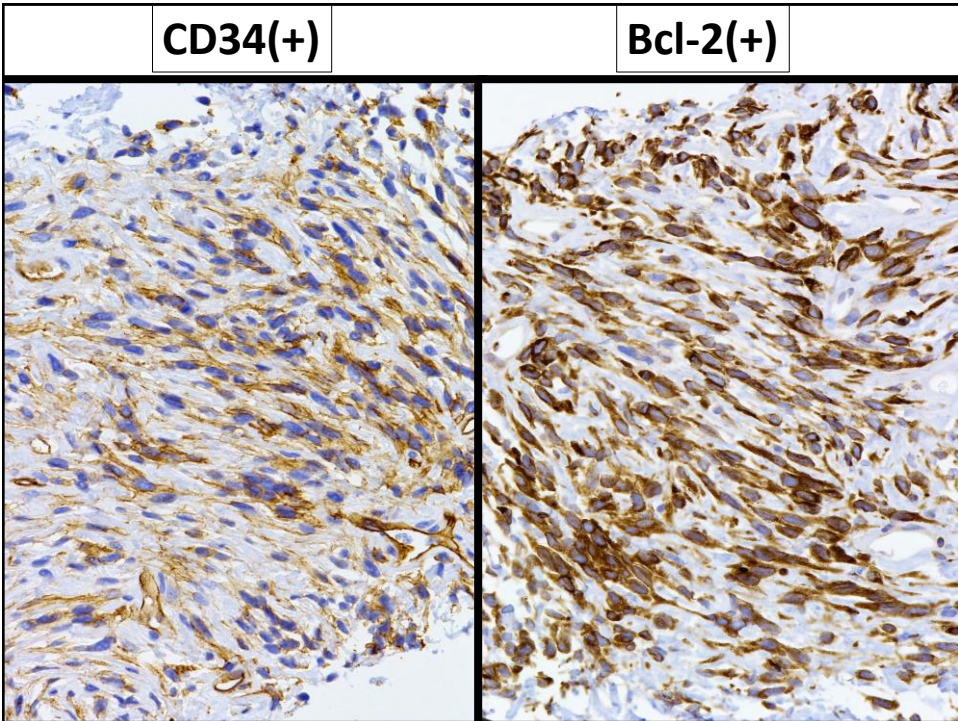
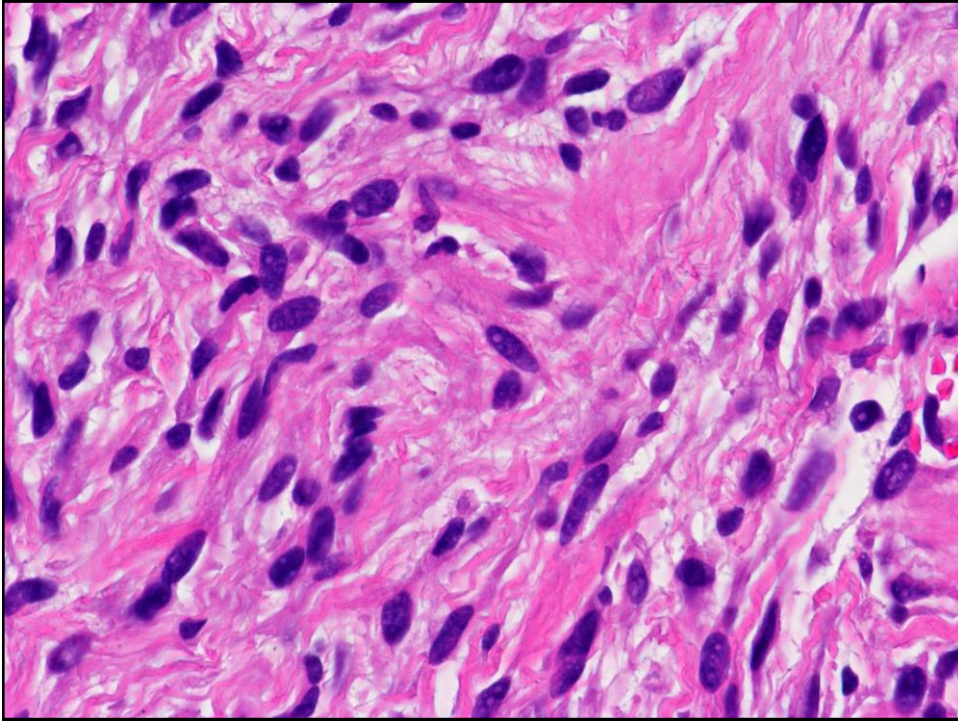


ギムザ染色



同時に施行された needle biopsy





孤立性線維性腫瘍 SFT

線維芽細胞様細胞からなり、血管周皮腫様の血管が目立つ腫瘍。

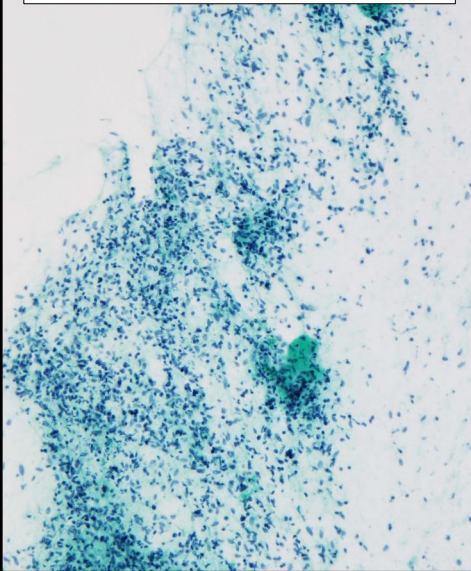
良性のものから悪性のものまでである。

CD34(+), CD99(+), bcl-2(+)

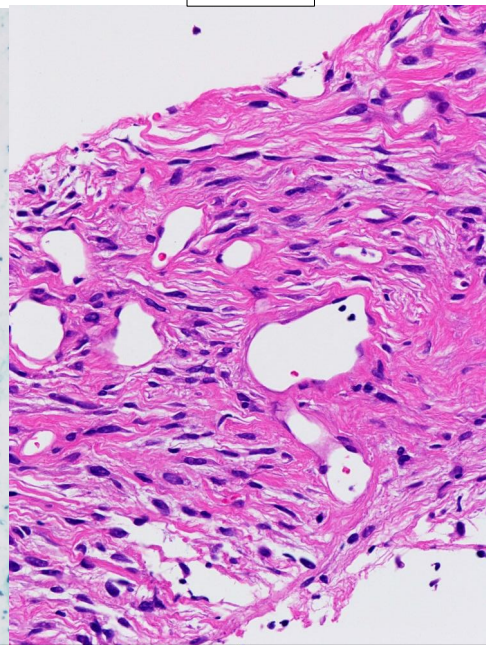
特異的な融合遺伝子 : NAB2-STAT6
⇒ 免疫染色で、STAT6 が陽性となる。

細胞診

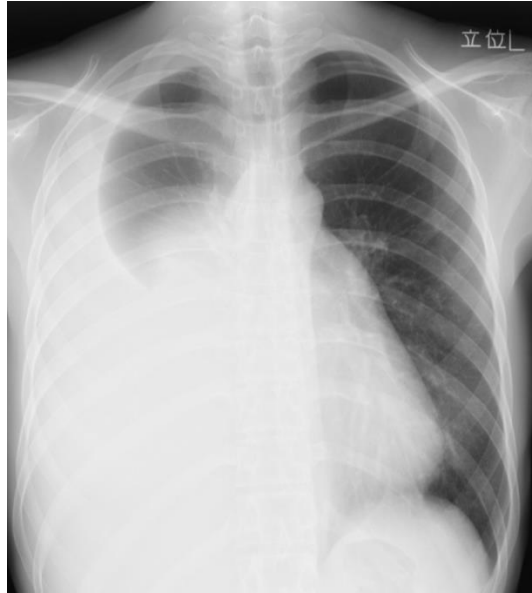
異型の比較的軽度の紡錘型細胞の増殖
膠原線維も伴っている



組織

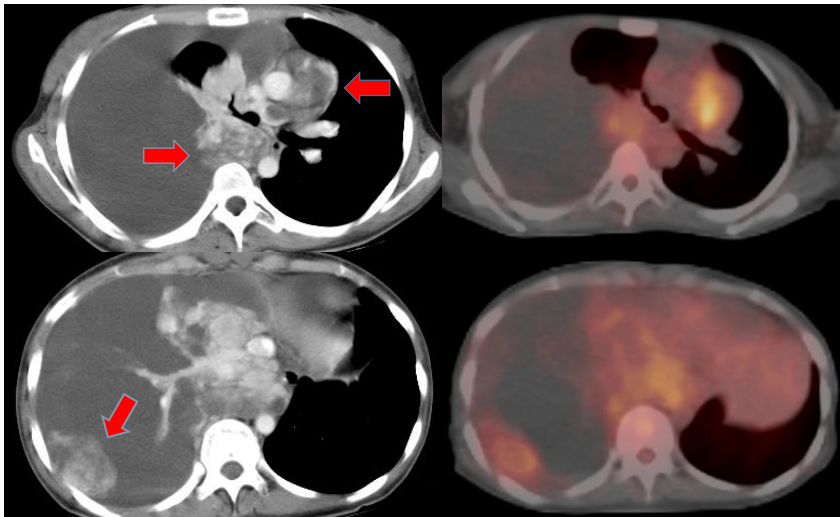


20歳代、女性 胸部レントゲン写真



右大量胸水

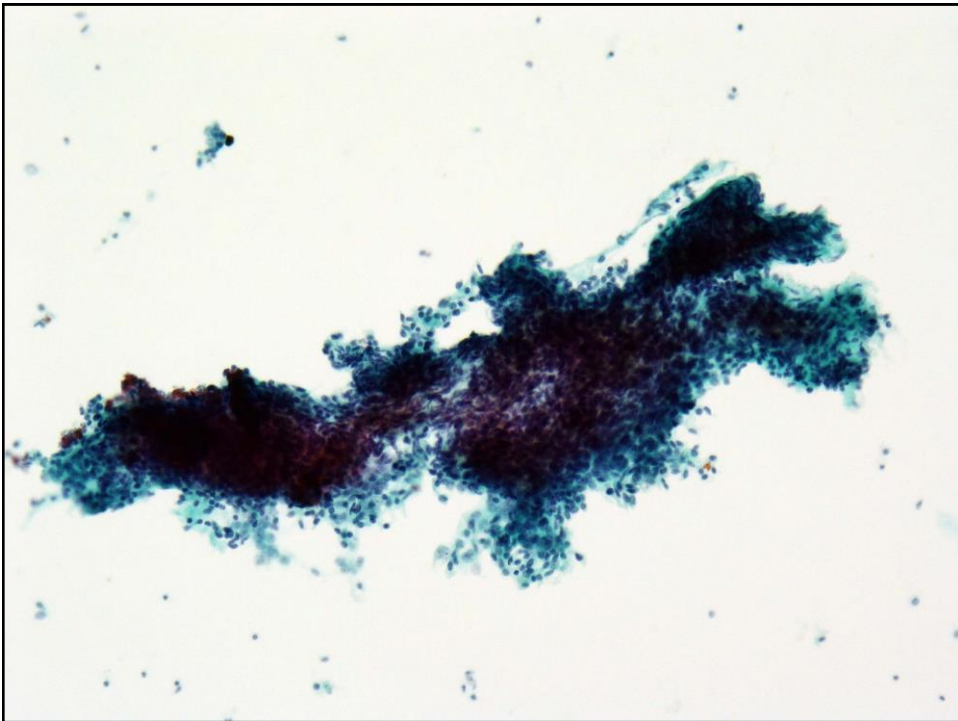
胸水細胞診および胸膜腫瘍針生検捺印

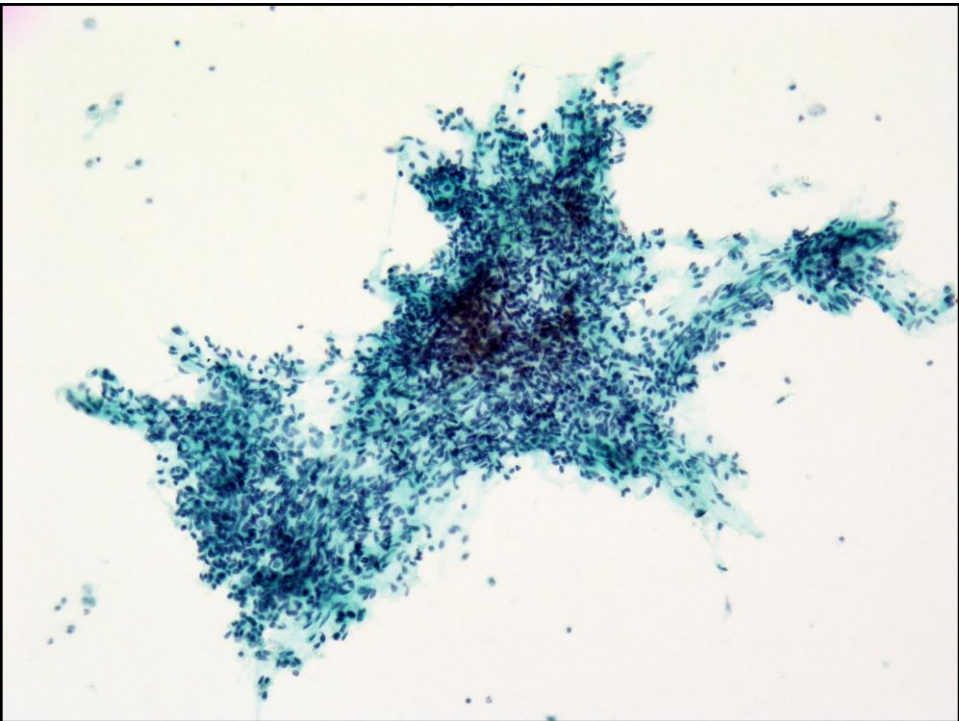
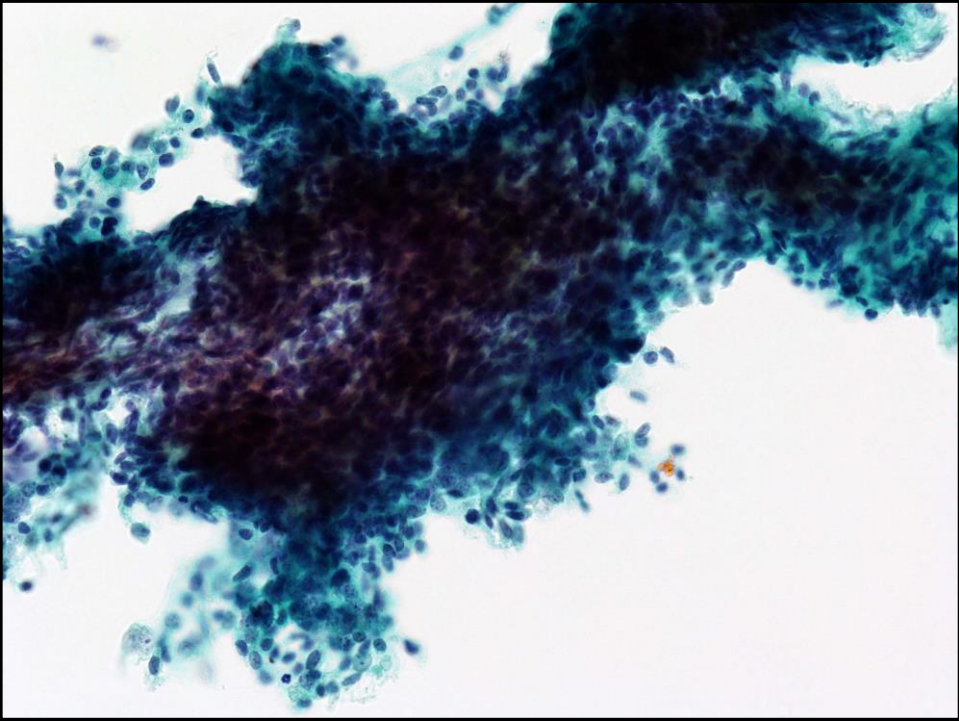


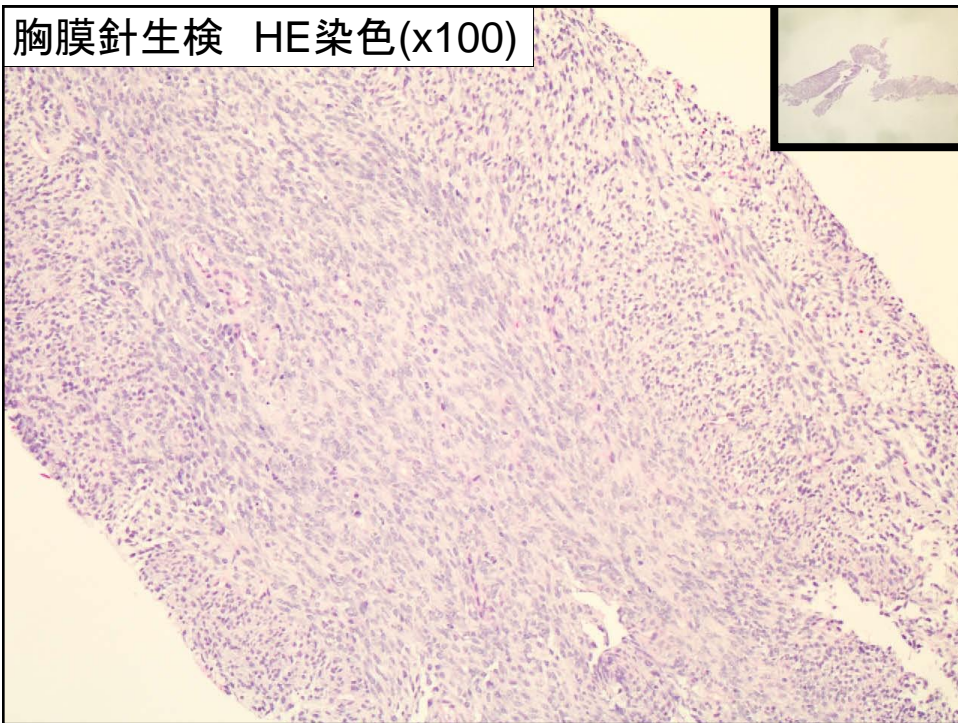
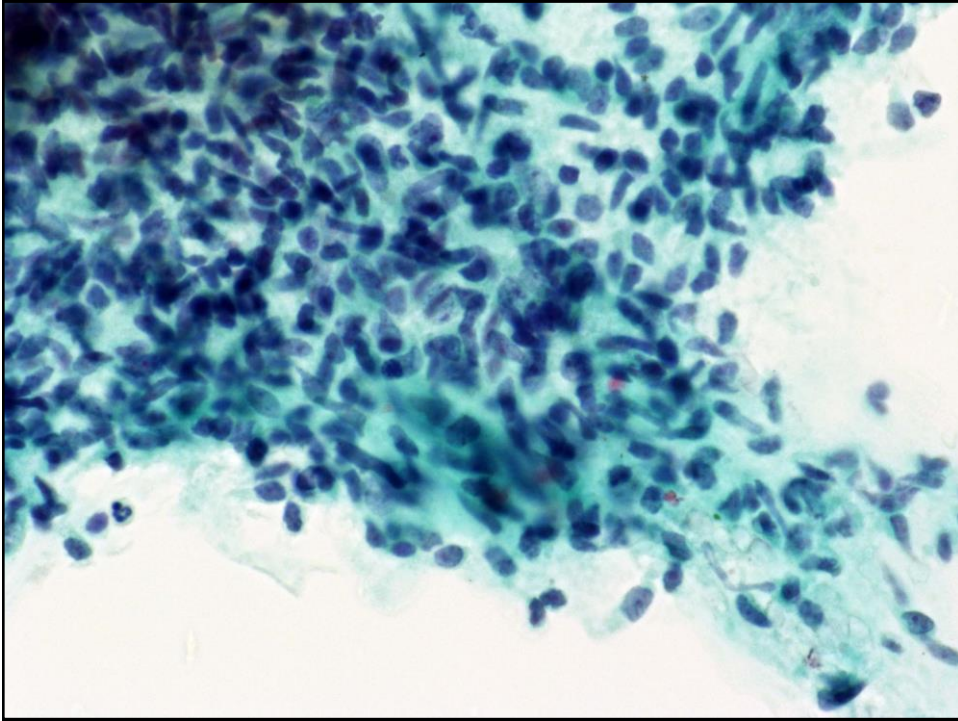
- 右大量胸水、胸膜結節
- 肺動脈本幹内に腫瘤状陰影

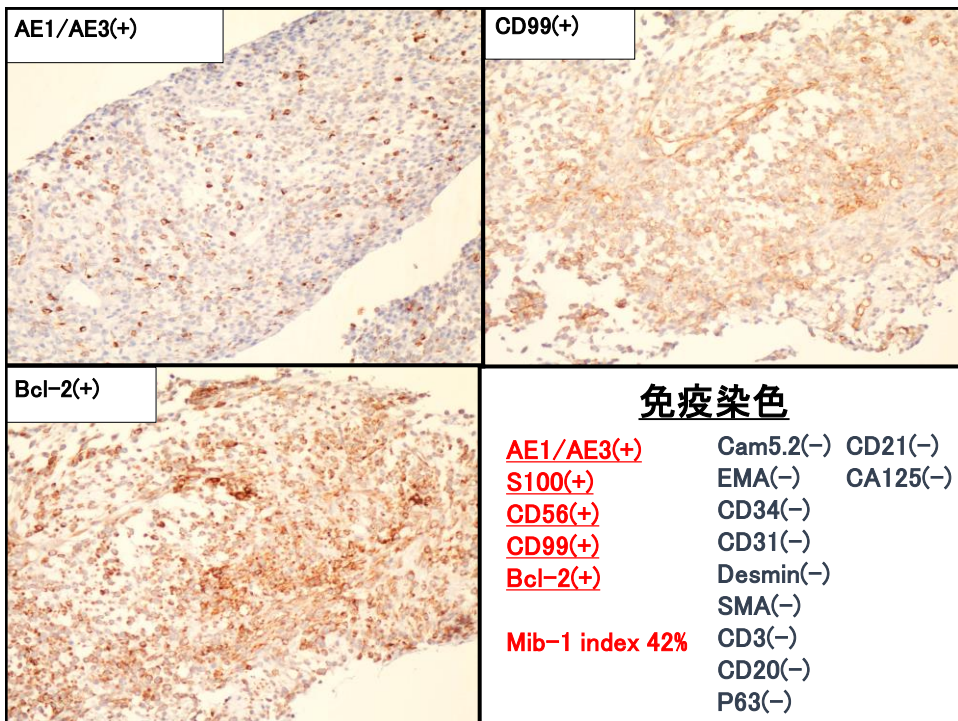
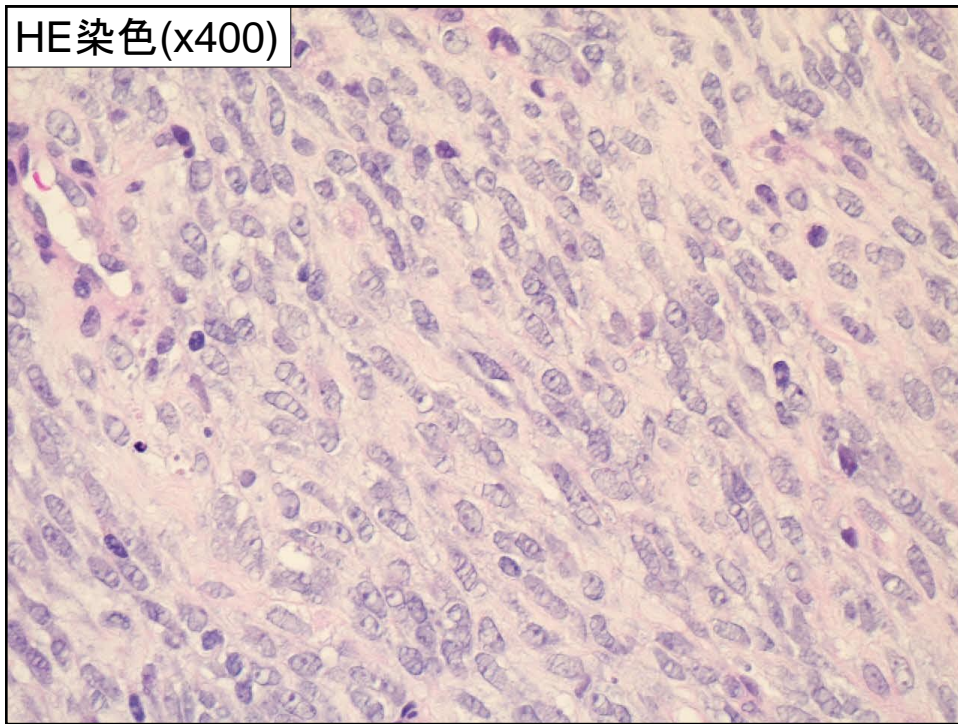
設問

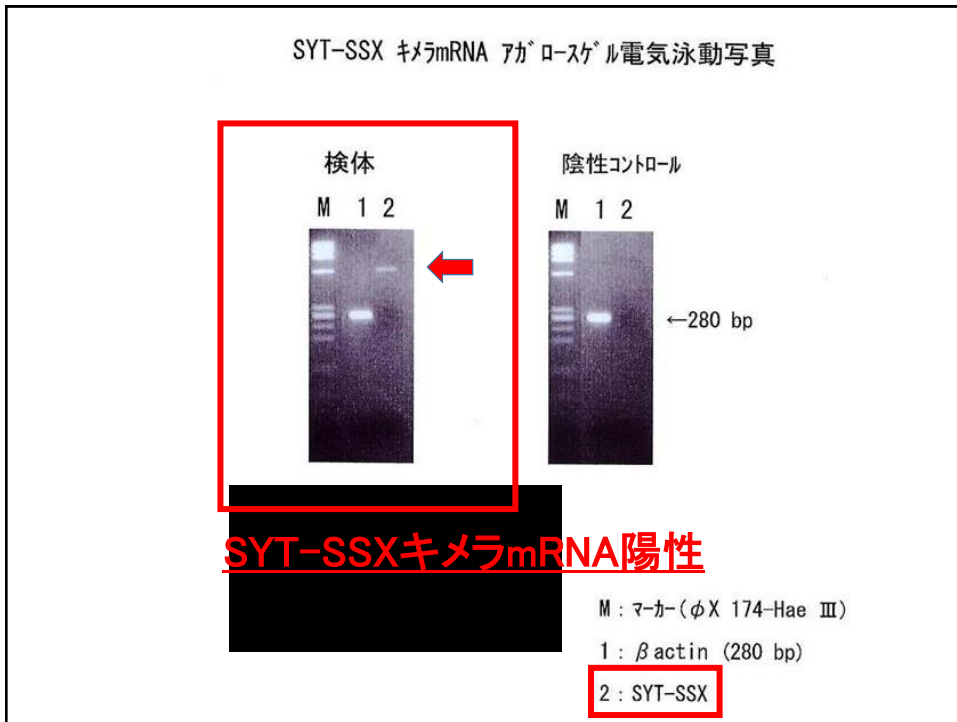- 1) 肉腫型中皮腫
- 2) 肺の癌肉腫の播種
- 3) 孤立性線維性腫瘍 SFT
- 4) 滑膜肉腫











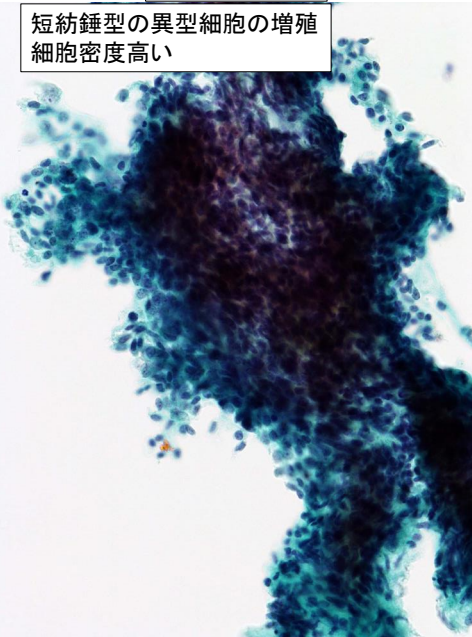
滑膜肉腫

滑膜肉腫

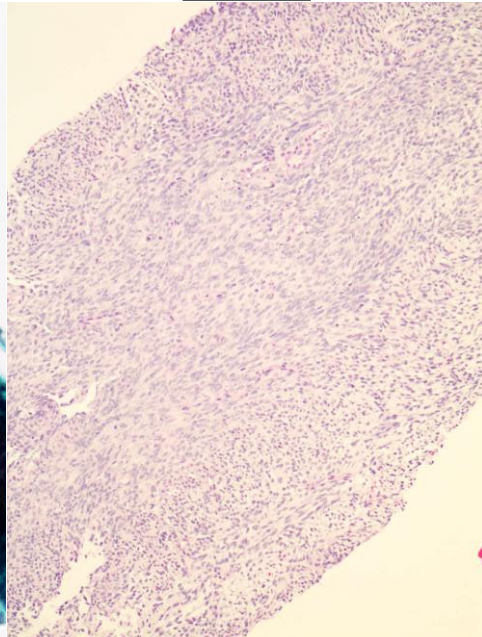
- 種々の程度に上皮性分化を示す軟部肉腫
- 紡錘型細胞と腺腔形成からなる二相型と紡錘型細胞だけからなる単相型がある。
- 四肢の深部が好発部位
- $t(X;18)(p11;q11)$ が特異的な染色体異常 (SS18/SSX融合遺伝子が形成される)

細胞診

短紡錘型の異型細胞の増殖
細胞密度高い



組織




教訓

- 1) 肉腫型や二相性中皮腫、小細胞癌と思っても、細胞密度の高い短紡錘型の腫瘍細胞のときは、滑膜肉腫をルールアウト。
- 2) 意外に知られていないが、滑膜肉腫には CD56 がびまん性陽性となる。

上皮様細胞と紡錘型細胞の両者が見られる疾患の鑑別

- 肺の肉腫様癌の浸潤
- 二相型中皮腫
- 転移性腫瘍
- 滑膜肉腫
など




その他

背景:リンパ球および形質細胞
砂粒小体などの石灰化
紡錘細胞

- 石灰化線維性腫瘍など

鑑別診断:線維形成中皮腫

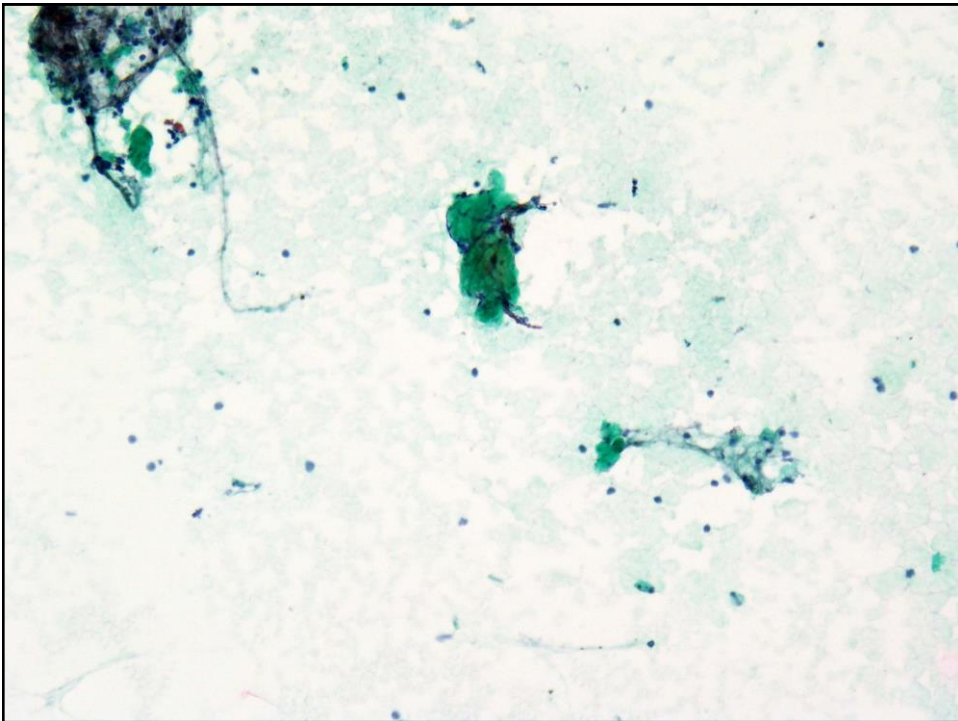


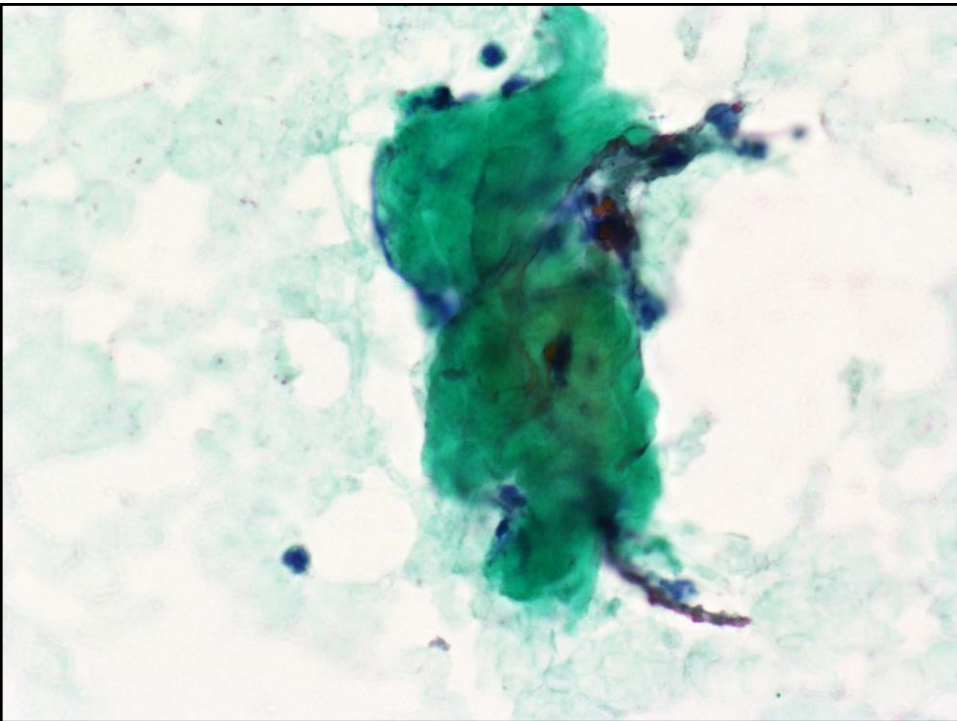
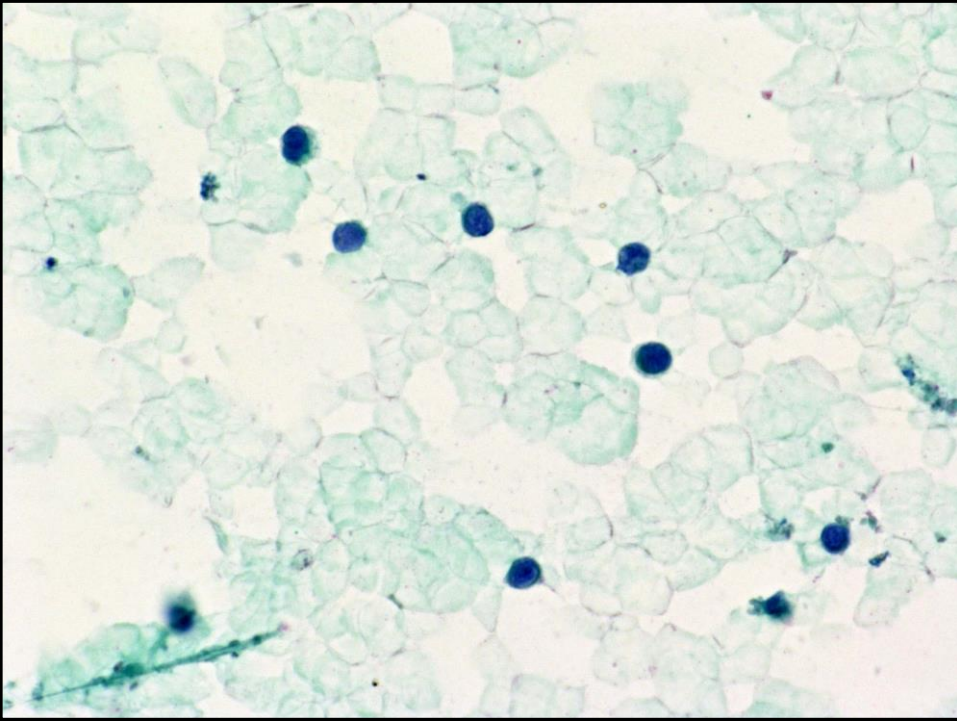
症例

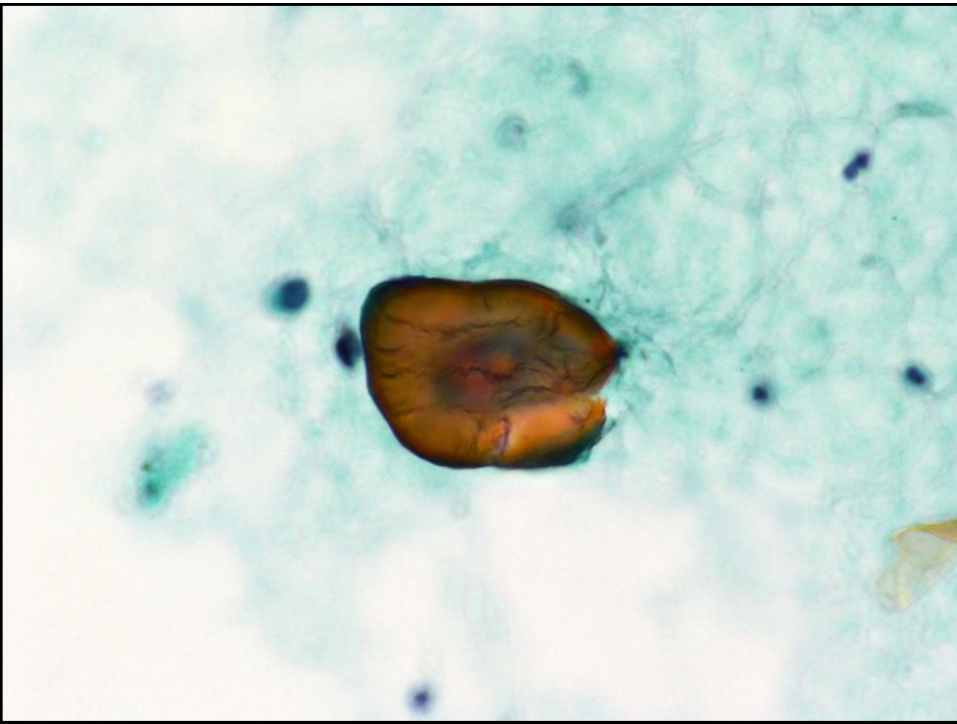
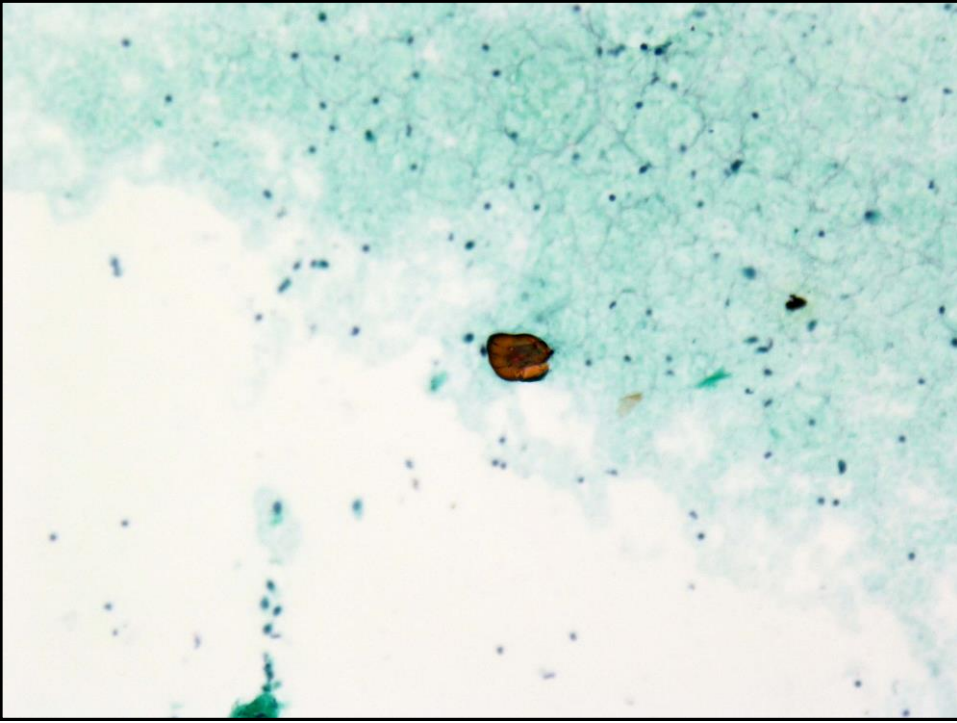
- 40歳代、男性
- 胸膜腫瘍、多発
- 臨床診断:孤立性線維性腫瘍

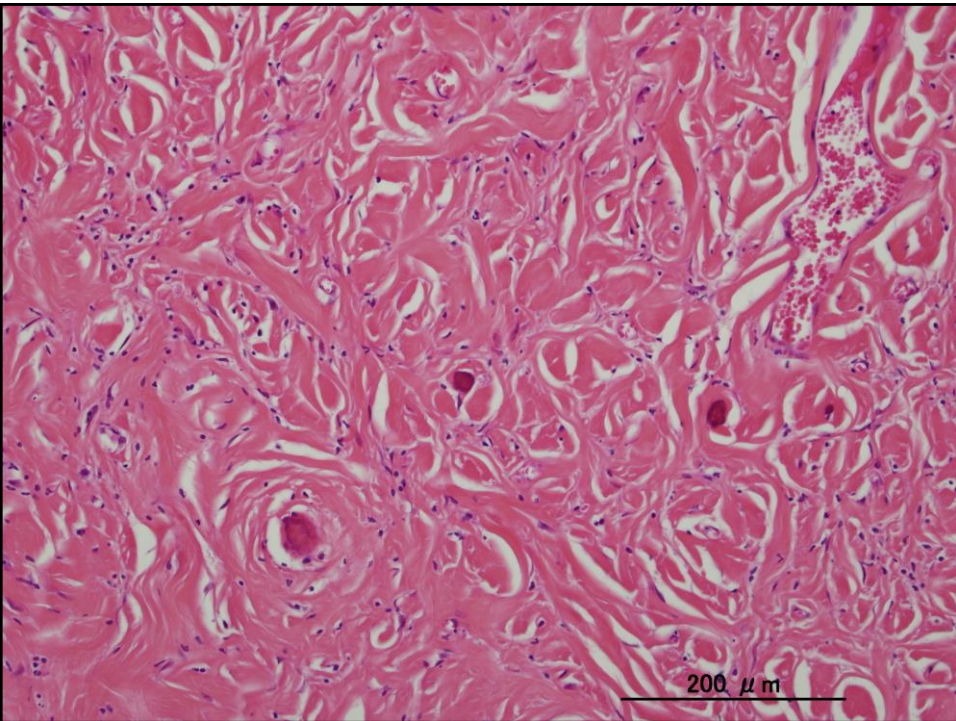
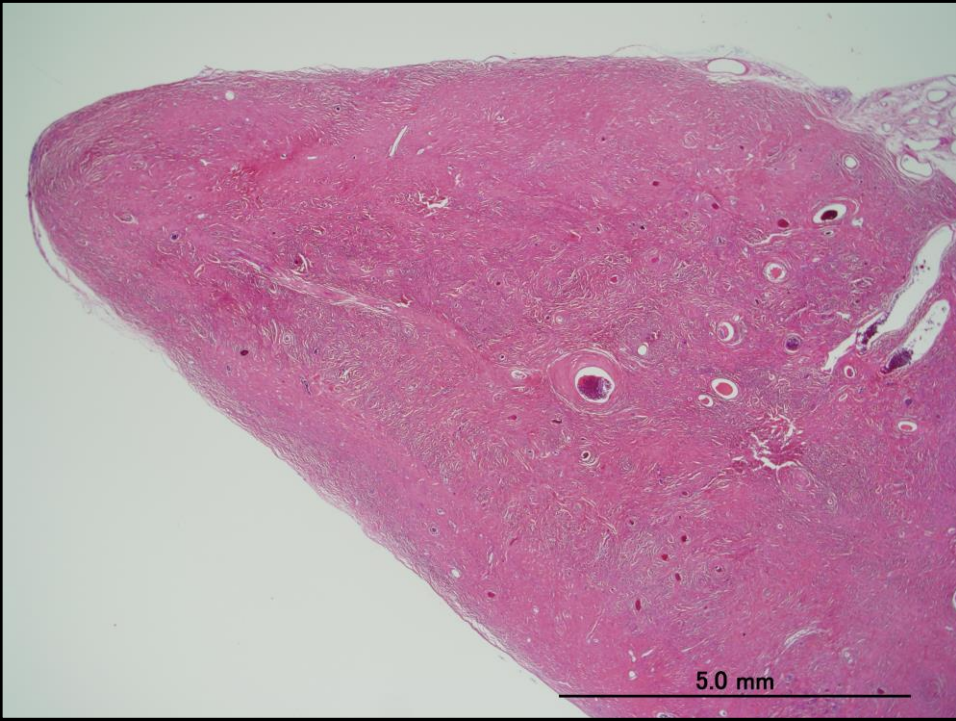
設問

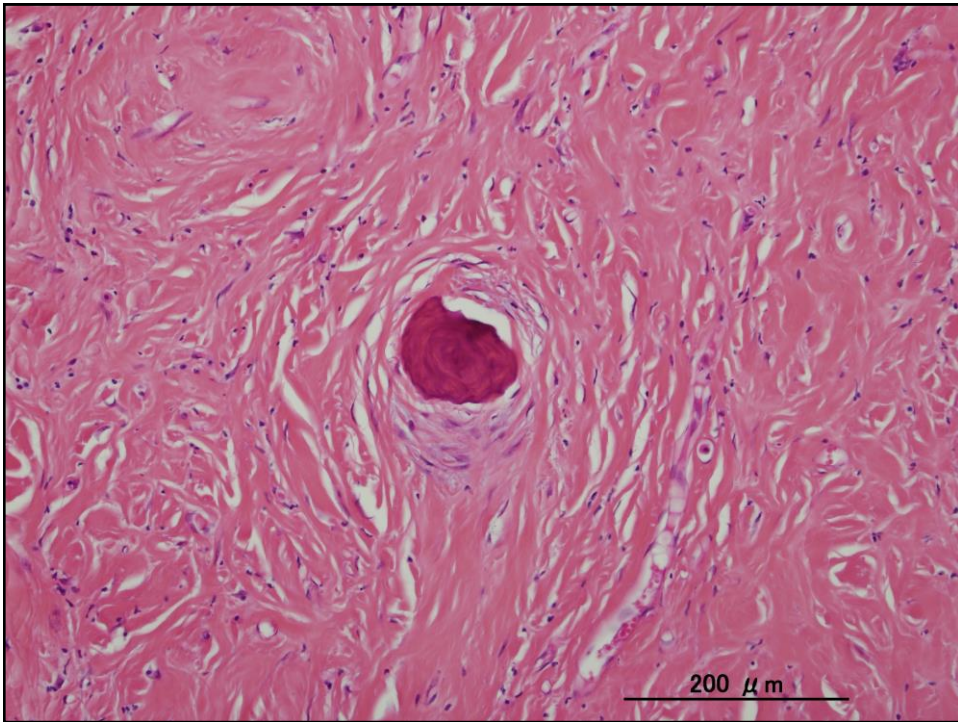
- 1) 肉腫型中皮腫
- 2) 肺癌の播種
- 3) 石灰化線維性腫瘍 CFT
- 4) 滑膜肉腫







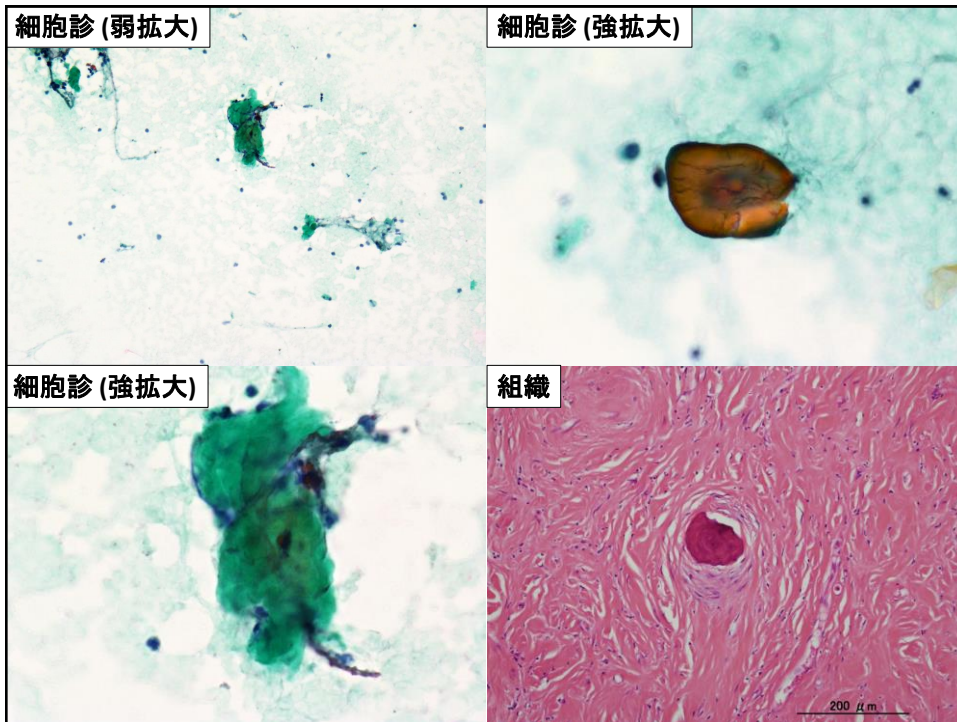




石灰化線維性腫瘍 CFT

- 若年者に発症する稀な良性疾患
- 硝子化した膠原線維、砂粒小体、リンパ球形質細胞浸潤が特徴
- 上肢や下肢に好発

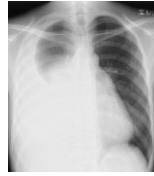胸膜では、臨床診断が孤立性線維性腫瘍のことが多い印象



教訓

- この疾患を知らずに、細胞診や組織をみると、線維形成性中皮腫が気になり、ビビります。
- 組織像や細胞診所見を知っていれば、安心できます。

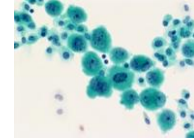
Outline



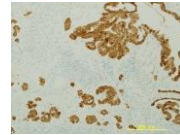
1) 胸膜疾患の臨床

内科医が胸水を診るときに、何を考えているか

2) 代表的な胸膜疾患



3) 悪性中皮腫などの細胞像や免疫染色など



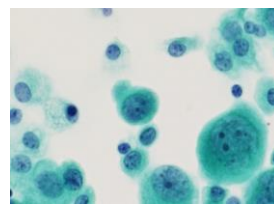
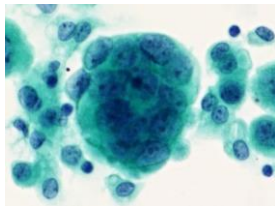
4) 稀な疾患が日々の臨床に混じってくる

5) まとめ

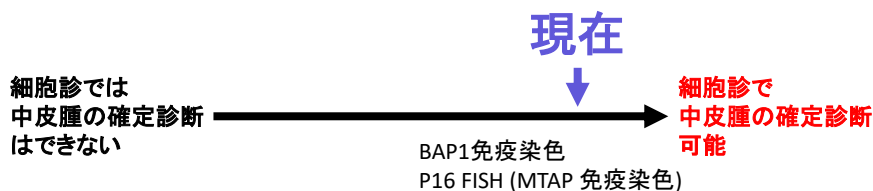
- 胸水 **CEA** が 10 ng/mL以上
→ **癌腫**などの**悪性疾患**の疑い
(悪性中皮腫の時は上昇しないことが多い)
- リンパ球優位 + **ADA** が高値(50 IU/L 以上)
→ **結核性胸膜炎**
- 胸水**グルコース**が著明な低下 (20 mg/dL 以下)
→ **膿胸**や**リウマチ**に伴う胸水
- **ヒアルロン酸** 10万 ng/mL 以上
→ **悪性中皮腫**の強い疑い

中皮腫細胞と反応性中皮細胞との鑑別に特に重要な所見

- 均一な細胞の増殖
- 2核以上の**多核細胞**の増加 (中皮腫>反応性中皮)
- 細胞の**大きさ** (中皮腫>反応性中皮)
- 核の**大きさ** (中皮腫>反応性中皮)
- **Hump** 様突起 (中皮腫>反応性中皮)
- **Collagenous stroma** (中皮腫>反応性中皮)
- **窓形成** (中皮腫<反応性中皮)



細胞診での中皮腫の確定診断が可能が近くなっている。
しかし、まだ、無理しない方が良いと思われる。



胸膜疾患

A. 悪性腫瘍

1) 原発性

悪性中皮腫

滑膜肉腫

血管系腫瘍(上皮様血管内皮腫, 血管肉腫)

線維形成性小円形細胞腫瘍(DSRCT)

原発性体腔液リンパ腫

慢性炎症に伴うびまん性大細胞B細胞リンパ腫

ユーイング肉腫

デスモイド型線維症

2) 転移および播種

肺癌、リンパ腫、胸腺腫瘍、乳癌、胃癌・・・

B. 良性腫瘍

中皮系

高分化型乳頭状中皮腫

アデノマトイド腫瘍

孤立性線維性腫瘍(SFT)

石灰化線維性腫瘍(CFT)

C. 非腫瘍性病変

結核性胸膜炎

膿胸

肺炎随伴性胸水

肺血栓塞栓症

膠原病に伴う胸膜炎

子宮内膜症

上皮様腫瘍細胞がみられ、ケラチンが陰性 や弱陽性の時

血管系腫瘍(上皮様血管内皮腫, 血管肉腫)をルールアウトする必要がある。

⇒ CD34, CD31 などの血管マーカーを染めろ。

注: 血管系腫瘍では、中皮マーカーの D2-40 が50%程度で陽性となる

忘れた時に、滑膜肉腫がやってくる。

- 1) 肉腫型や中皮腫、小細胞癌と思っても、細胞密度の高い短紡錘型の腫瘍細胞のときは、滑膜肉腫をルールアウト。
- 2) 意外に知られていないが、滑膜肉腫には CD56 がびまん性陽性となる。

まとめ

- 胸膜疾患の診療には、臨床的知識、中皮腫や肺癌のみならず、軟部腫瘍やリンパ腫を含めた**総合的な知識が必要**。
- 中皮腫の細胞診では**無理をしない**。しかし、**近い将来、細胞診が中皮腫の確定診断となるであろう**。
- 悪性と診断する以上に、悪性の可能性のある細胞を拾い上げることが**重要**。

謝辞

兵庫医科大学

辻村亨先生

鳥居良貴先生

近畿中央胸部疾患センター

笠井孝彦先生

武田麻衣子先生

寺本友昭先生

星ヶ丘医療センター

鳥井郁子先生

NHO南和歌山医療センター

北市正則先生

近畿大学医学部

伊藤彰彦先生

佐藤 隆夫先生

筑後孝章先生

田中伴典先生

上杉忠雄先生

植田清文先生

公立学校共済組合 関東中央病院

岡輝明先生

Memorial Sloan-Kettering Cancer Center

Dr. Marc Ladanyi

Dr. William D. Travis