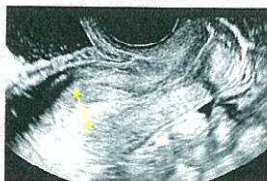

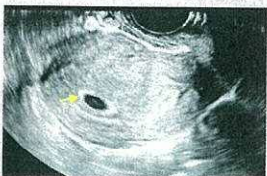## 妊娠初期の正常妊娠の超音波像

妊娠4週



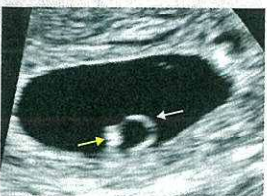- 基礎体温の高温期が14日以上
- 妊娠反応陽性 (hCG [ヒト絨毛性ゴナドトロピン] の検出)
- 高エコーの肥厚した子宮内膜 (矢印)

妊娠5週



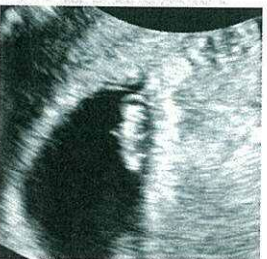- 子宮内膜内に white ring (矢印) を伴う胎嚢 (GS)

妊娠6週



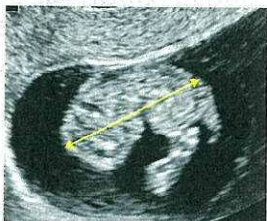
- 胎嚢内に円形の卵黄嚢 (YS: 白矢印)
- 卵黄嚢のそばに胎芽 (黄矢印)、心拍を検出

妊娠7週



- 心拍が描出できなければ異常
- 卵黄嚢より胎芽の方が大きい
- 頭と体がくびれ始める
- このサイズで分娩予定日決定にCRL (頭殿長) を用いない

妊娠8～9週



- 妊娠8～10週のCRL (14～40mm) で分娩予定日決定
- なるべく胎児の矢状断 (矢印) で測定する

妊娠10週

