

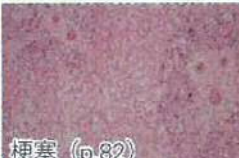








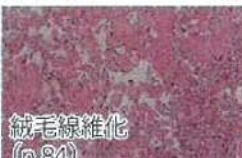
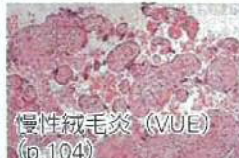












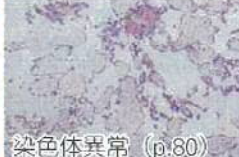

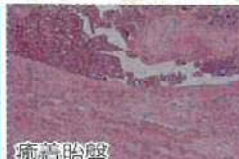



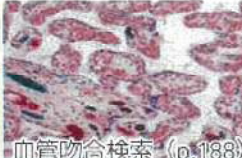


表2 胎盤診断チャート

病態	病態に関連する胎盤所見			
妊娠高血圧症候群 (HDP) (p.118~121)	 小さな胎盤 (p.54)	 梗塞 (p.66)	 梗塞 (p.82)	 フィブリノイド変性 アテロシス (p.50)
	 常位胎盤早期剥離 (p.122)	 胎盤後血腫 (p.68)	 syncytial knots増加 (p.80)	 絨毛過成熟 (p.80)
胎児発育不全 (FGR) (p.116~117)	 臍帯付着部異常 (p.34)	 単一臍帯動脈 (p.38)	 胎児血管血栓 (p.84)	 絨毛線維化 (p.84)
	 慢性絨毛炎 (VUE) (p.104)	 慢性絨毛炎 (感染) (p.106)	 間葉性異形成胎盤 (p.94)	 高度絨毛周囲 フィブリン沈着 (p.70)
胎児水腫	 胎盤水腫 (p.84)	 絨毛浮腫 (p.94)	 巨大血管腫 (p.80)	 胎児腫瘍 (p.92)
早産	 変色 (p.60)	 臍帯炎 (p.40)	 絨毛膜羊膜炎 (p.98)	
流産 死産(胎児死亡) (p.132~141)	 血管障害 (p.84)	 胎状奇胎 (p.132~139)	 染色体異常 (p.80)	
癒着胎盤 (p.126~129)	 癒着胎盤	 癒着胎盤		
多胎妊娠 (p.144~153)	 二絨毛膜性胎盤 (p.150)	 一絨毛膜性胎盤 (p.152)	 双胎間輸血症候群 (p.154~167)	 血管吻合検索 (p.188)

日常診療で胎盤検査の適応となることの多い周産期異常症とこれらに関連する胎盤所見。括弧内は参照ページ。これらの病態、胎盤所見が常に1対1で認められるのではないことに留意しておく。